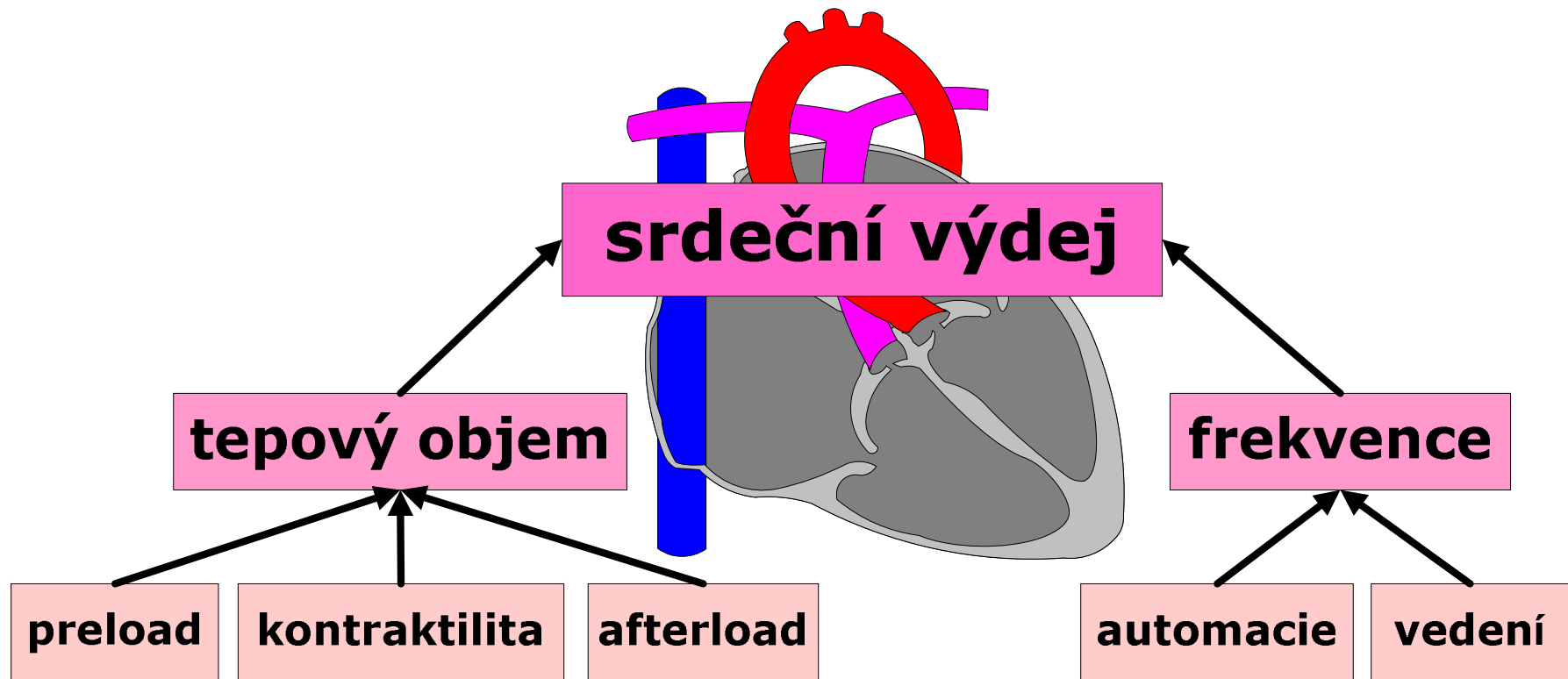


Elektro(pato)fyziologie

Tvorba a vedení vzruchu v
srdci

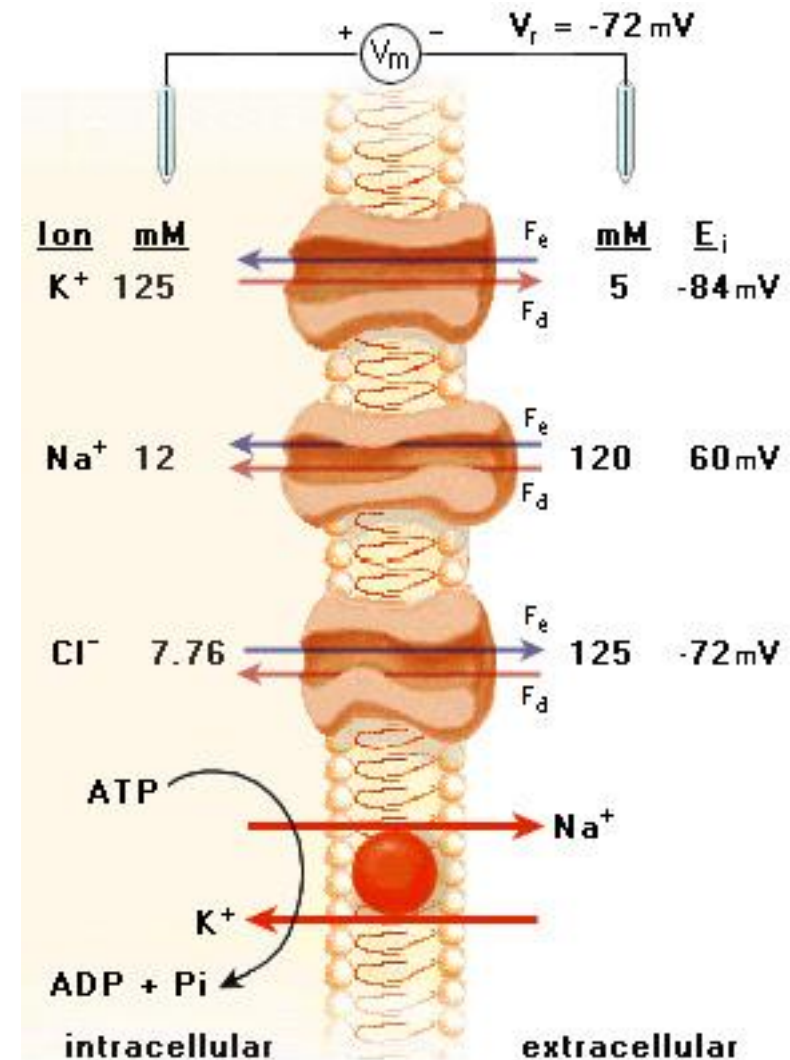
Poruchy rytmu

Srdeční výdej – $CO = SV \times f$



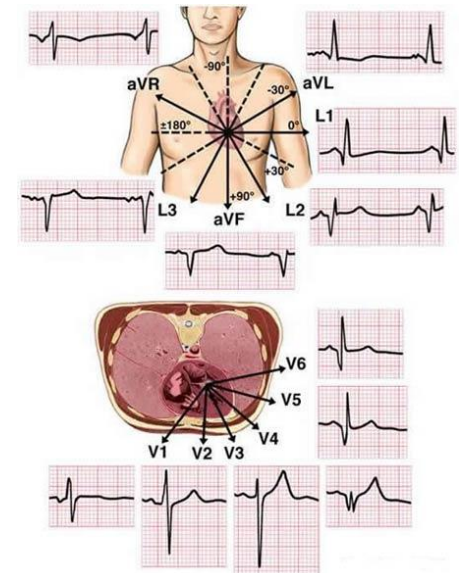
Klidové membránové napětí

- pro jeden iont
 - Nernstova rovnice
- Pro více iontů
 - Goldmannova rovnice
- Určeno:
 - fixními anionty intracelulárně
 - permeabilitou membrány
 - tj. hustota a vrátkování kanálů
 - Na^+/K^+ -ATP-ázou

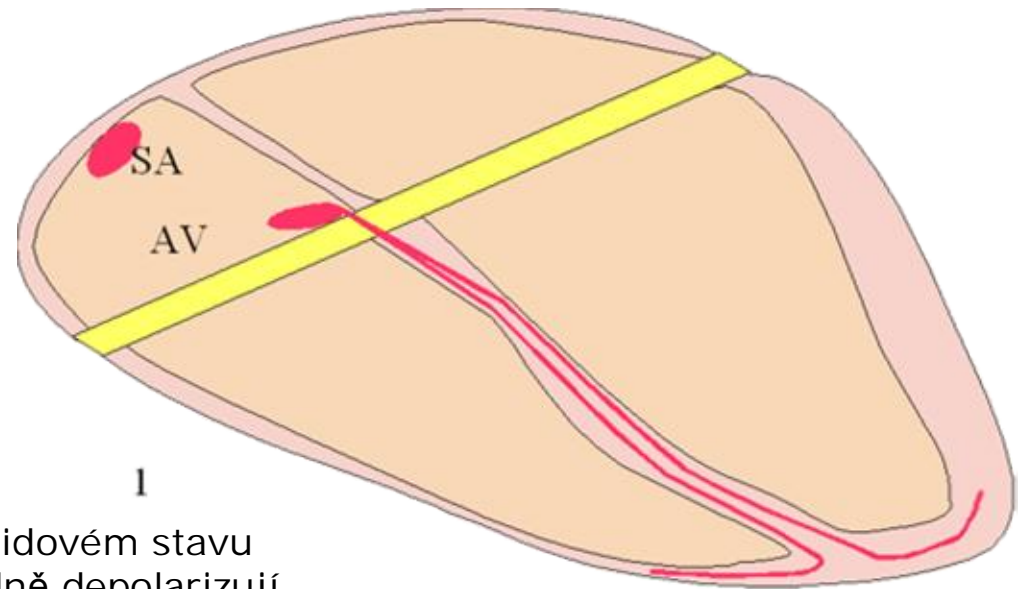


Elektrické vlastnosti

- Stejně jako u ostatních vzrušivých tkání, změny extracelulární koncentrace K^+ ovlivňují klidový membránový potenciál srdečního svalu, zatímco změny vnější konc. Na^+ ovlivňují velikost akčního potenciálu
- Pro membránové akční napětí srdečních buněk je typická rychlá depolarizace, plató a pomalá repolarizace
- Počáteční depolarizace je způsobena tokem Na^+ rychle se otevírajícími sodíkovými kanály.
- Proud Ca^{2+} pomaleji se otevírajícími kanály je odpovědný za fázi plató
- Repolarizace se děje proudem K^+ z buňky dvěma typy kanálů
- Součet elektrické aktivity všech srdečních buněk lze extracelulárně snímat jako elektrokardiogram



Šíření vzruchů v srdeční svalovině

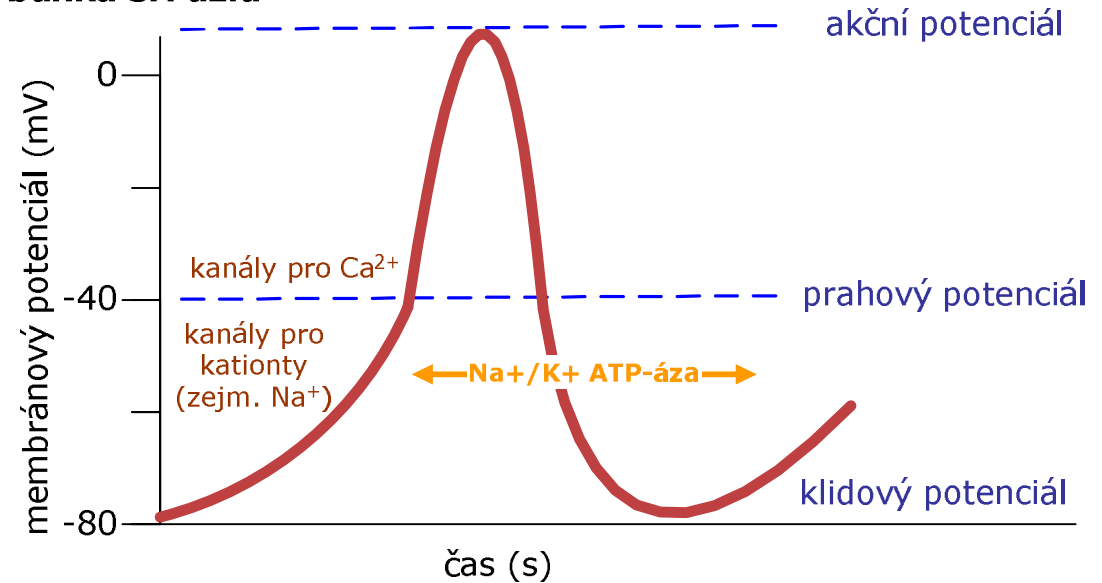


1. Ve výchozím stavu jsou všechny buňky v klidovém stavu
2. Buňky v SA (sinoatriálním) uzlu se samovolně depolarizují.
3. Začíná se šířit vlna depolarizace od SA uzlu ve stěnách svaloviny síní.
4. Depolarizace se rozšířila po celé svalovině síní.
5. V buňkách převodního systému, označovaném jako AV (atrioventrikulární) uzel se vlna depolarizace šíří pomaleji než svalovinou, což zajišťuje zpoždění stahu komor oproti stahu síní.
6. Depolarizace se šíří skrz vazivovou přepážku. Rychlost šíření depolarizační vlny je zde nejnižší z celého převodního systému. Dále se vlna depolarizace šíří přepážkou mezi oběma komorami.
7. Depolarizace mezikomorové přepážky umožňuje zkrácení srdečních komor.
8. Depolarizace se šíří po svalovině komor od hrotu k výtokové části. Síně se začínají repolarizovat.
9. Celé komora je depolarizovaná, síně se postupně repolarizují.
10. Komory se postupně depolarizují do výchozího stavu.

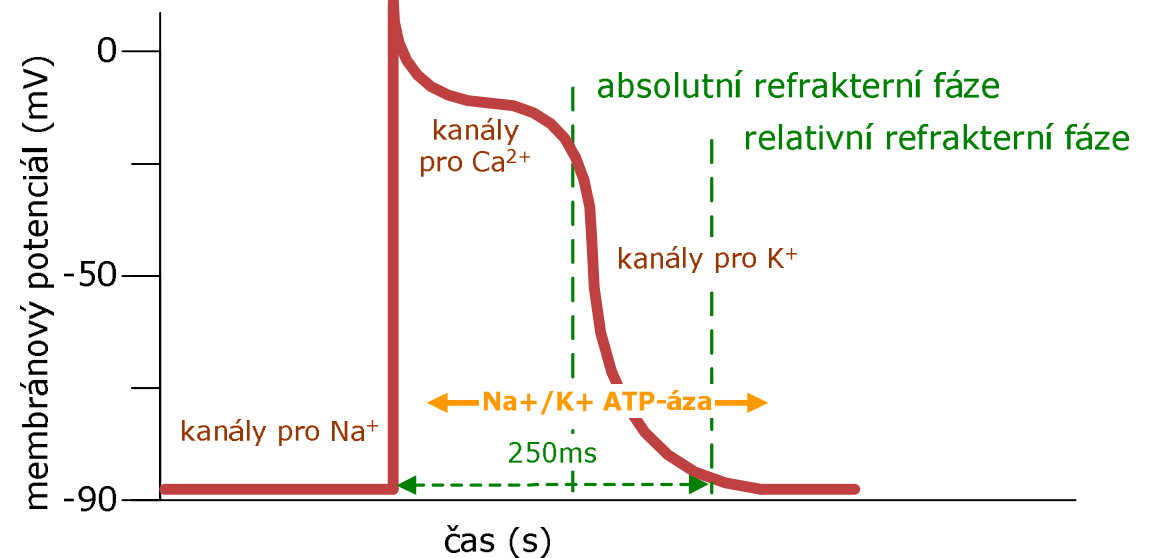
Srdeční automatice

- Podstatou je fyziologická nestabilita membránového potenciálu P buněk SA uzlu

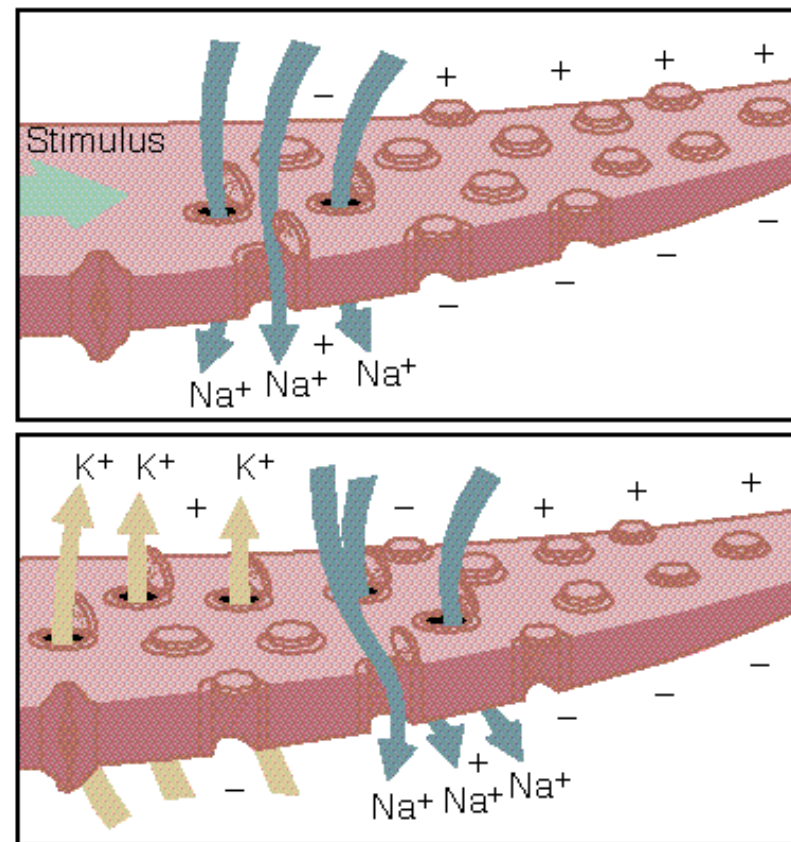
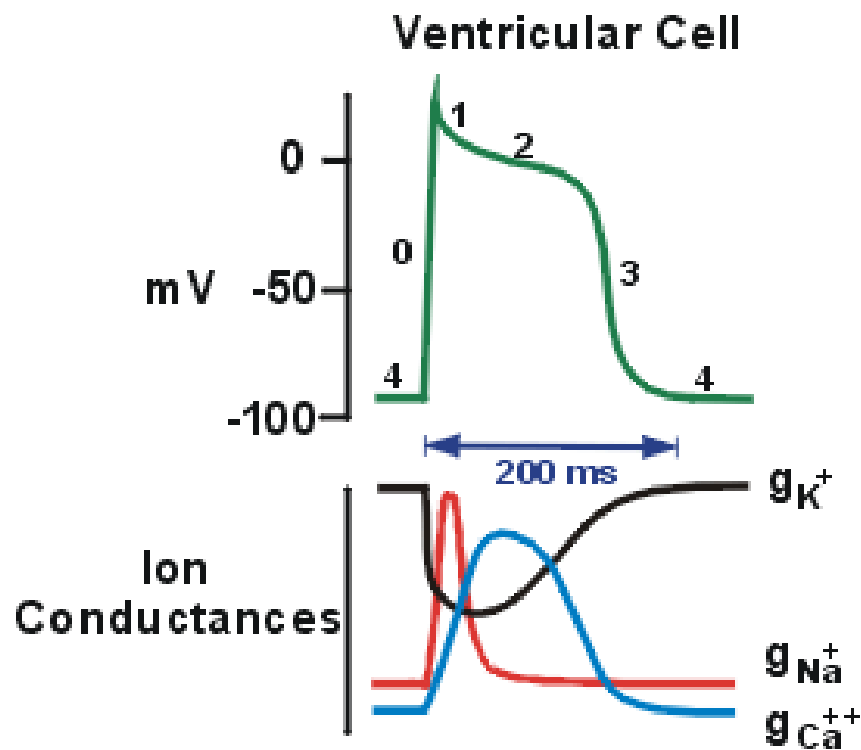
buňka SA uzlu



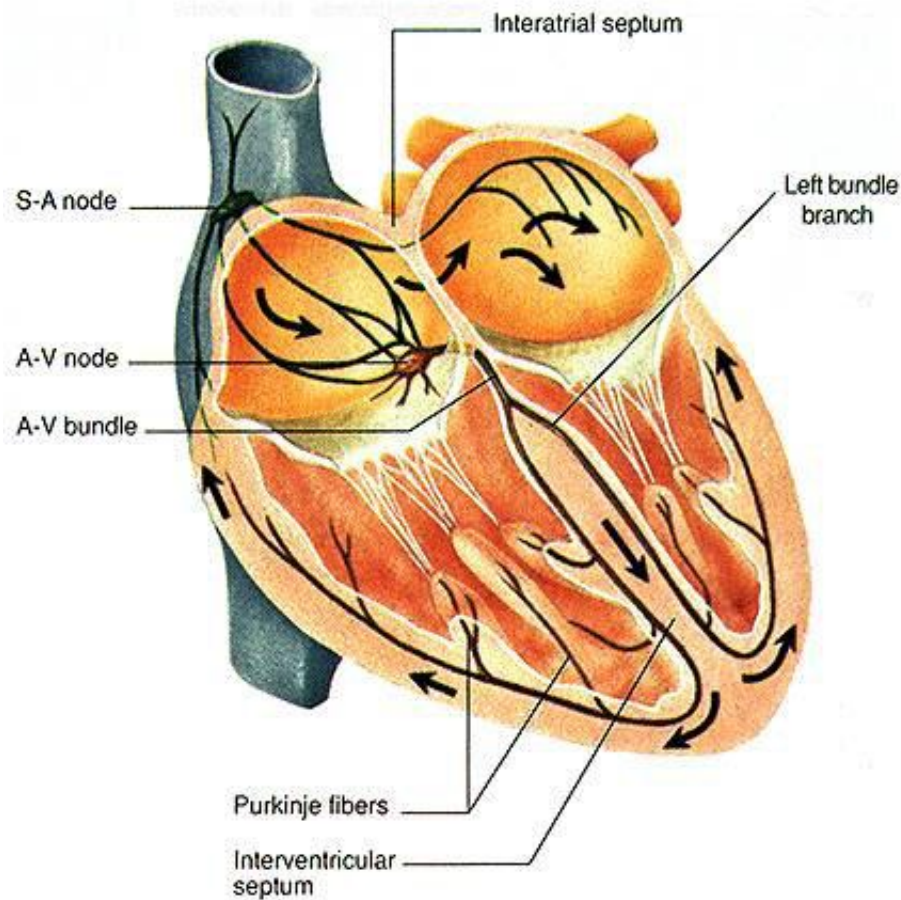
kontraktilní myocyt



Časoprostorová koordinace změn potenciálu

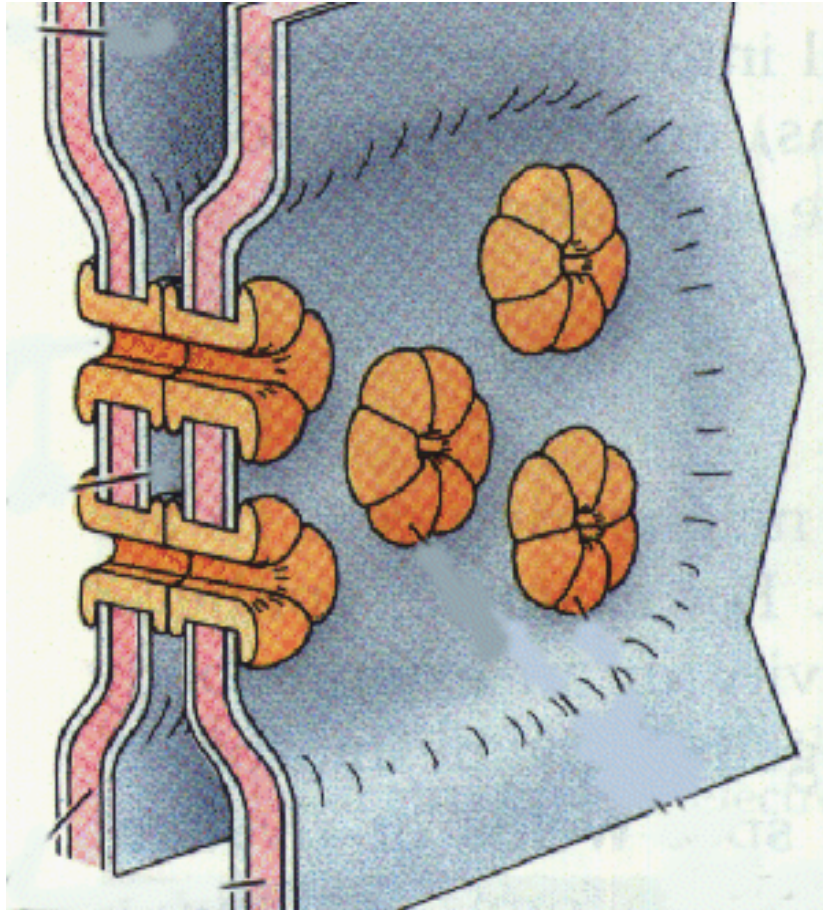


Převodní systém srdce



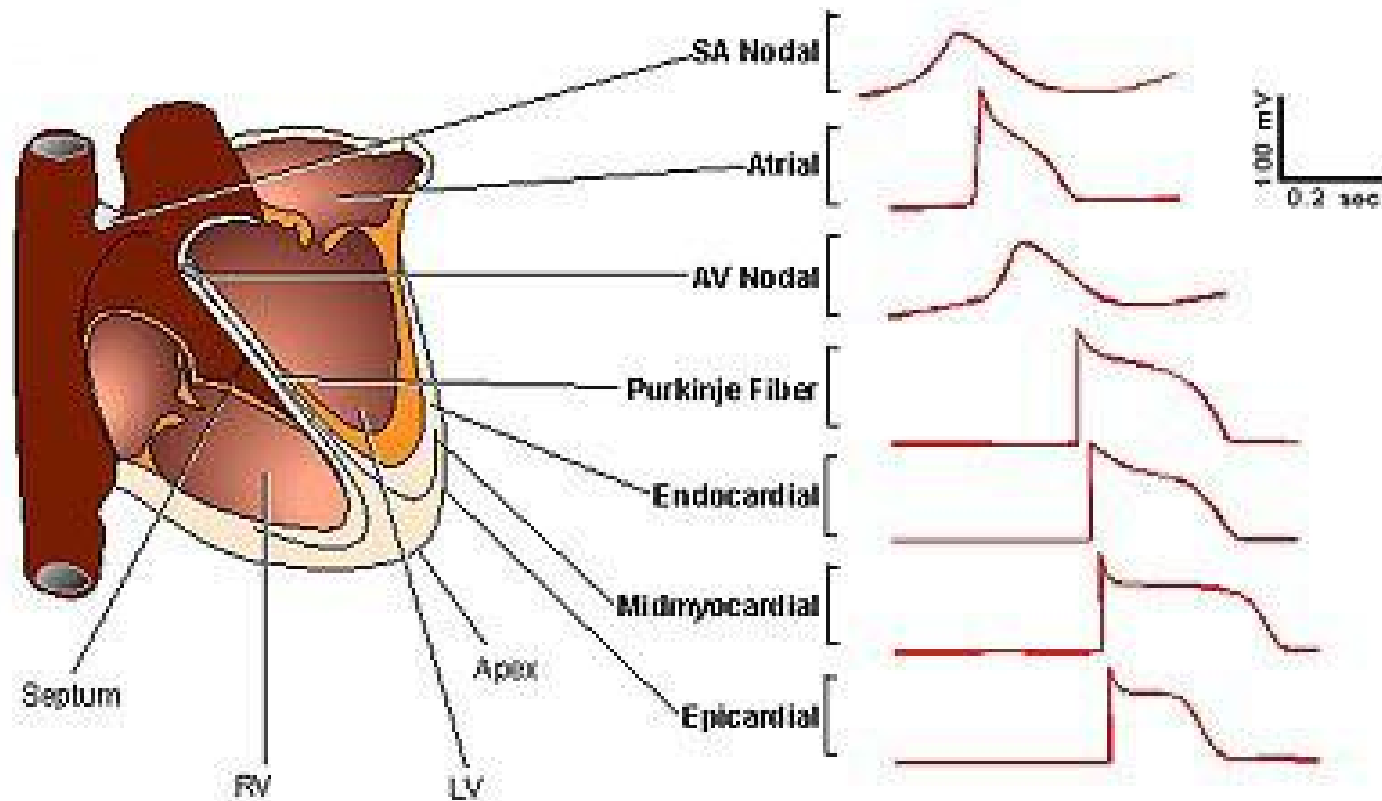
- SA uzel
 - internodální síňové spoje
 - Bachmann, Thorel, Wenckebach
- Síňokomorová (AV) junkce
 - AV uzel
 - Hissův svazek (jediná vodivá tkáň mezi síněmi a komorami)
- Tawarova raménka
 - pravé
 - levé
 - přední a zadní fascikulus
- Pukryňova vlákna

Vedení mezi kardiocyty

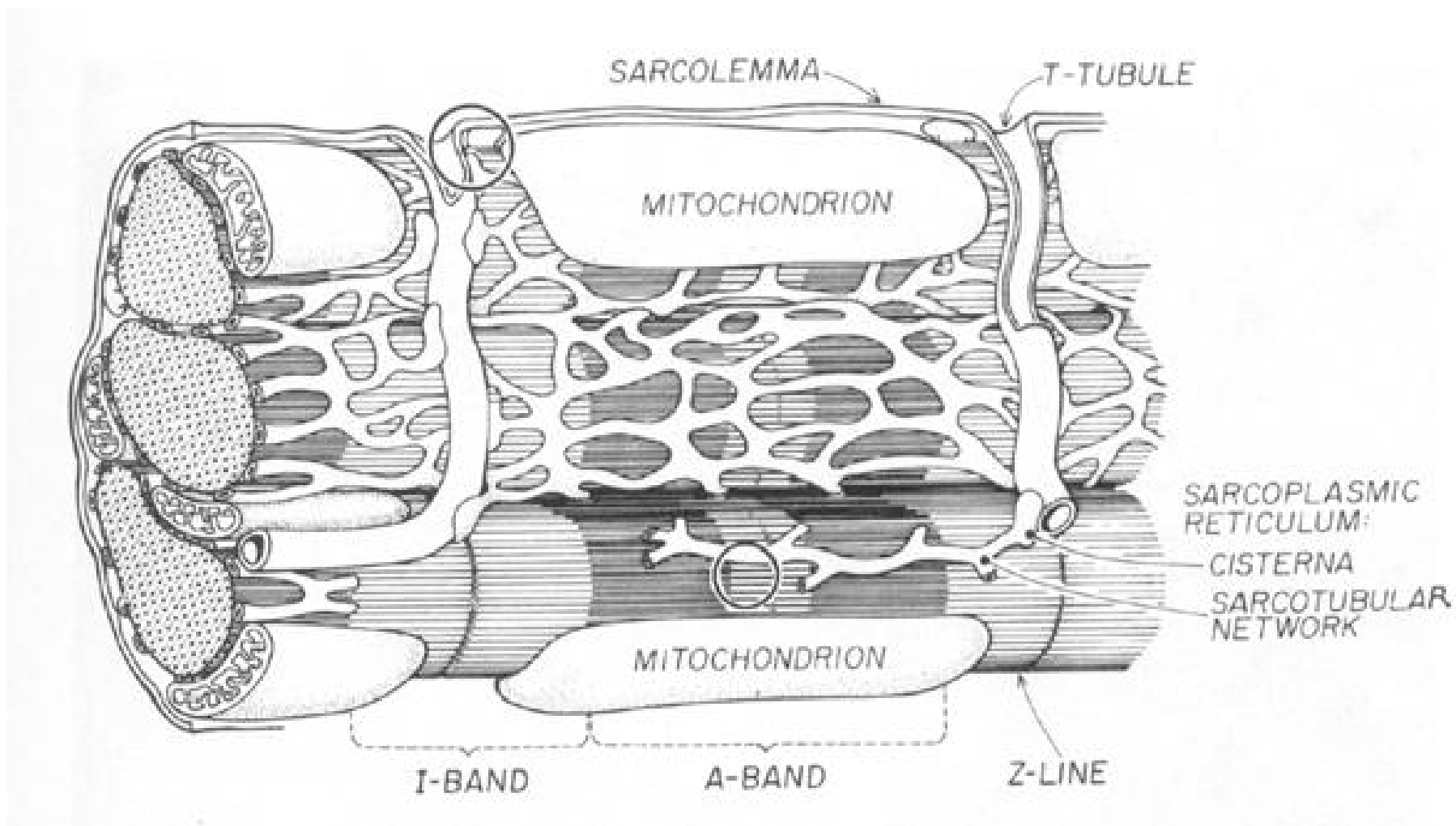


- gap junctions
 - mezibuněčné kanály (d=1.5 - 2nm)
 - přestup iontů a malých molekul (<1kDa)
 - 4 – 6 podjednotek connexinu

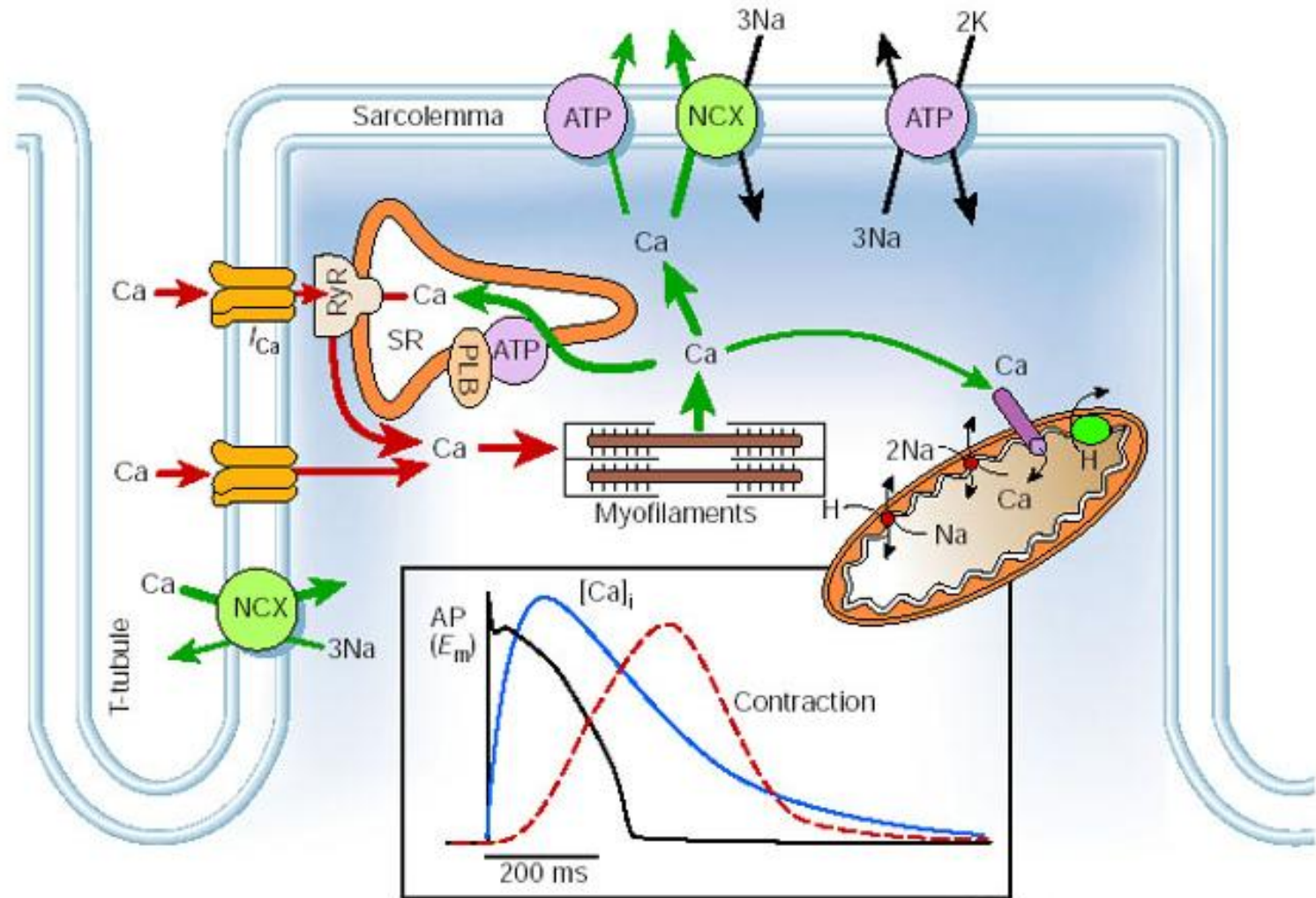
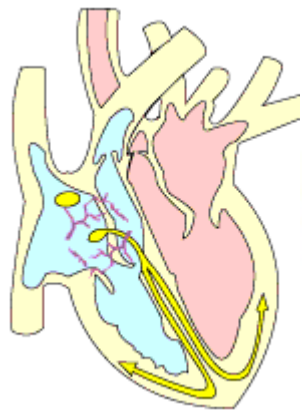
Dominantní a náhradní pacemakery



Spojení excitace - kontrakce



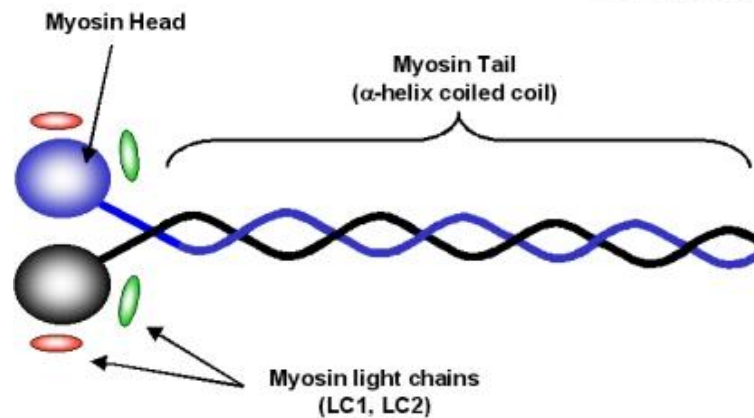
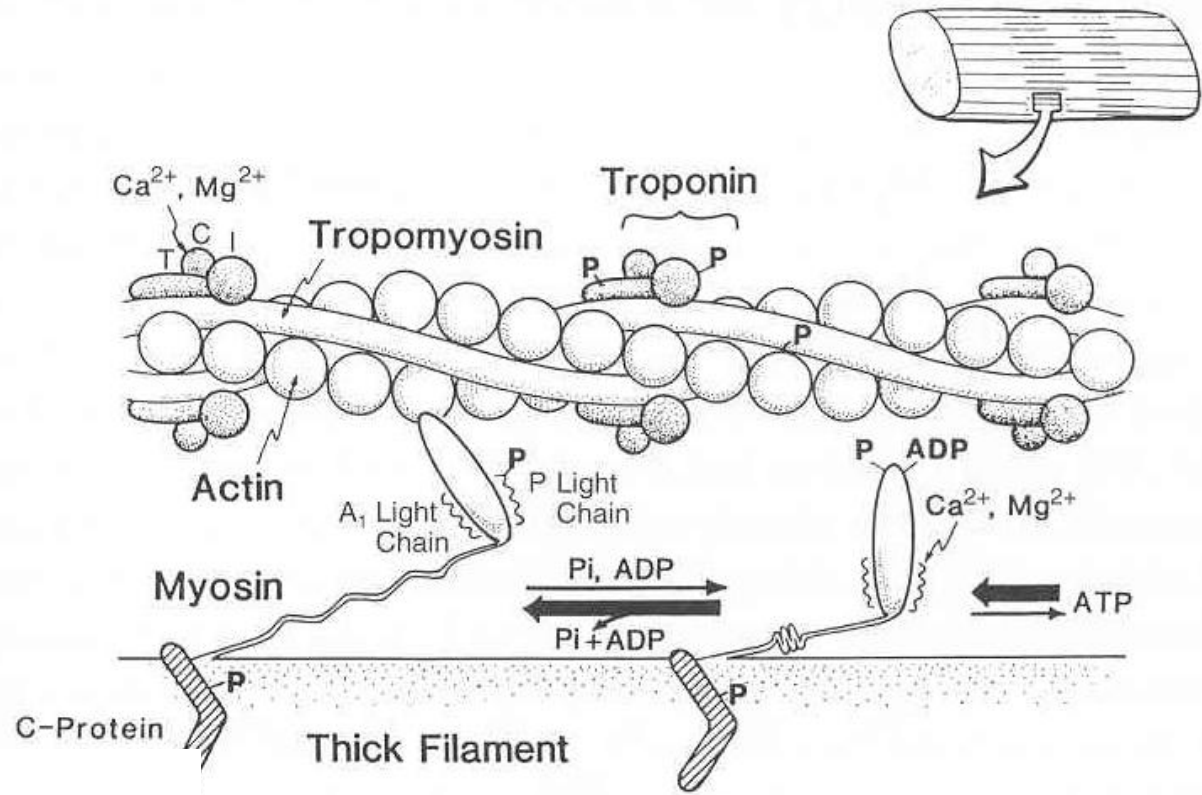
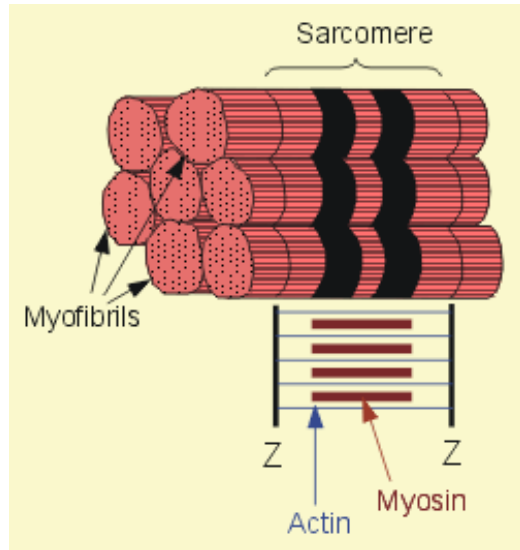
Spojení excitace - kontrakce



Iontové kanály

- Vrátkované napětím
 - Na⁺ kanál
 - K⁺ kanály (K_v, K_{ir})
 - T-Ca²⁺ kanál, L-Ca²⁺ kanál (DHP)
- Vrátkované ligandem s G-proteinem
 - K⁺ kanál citlivý na acetylcholin
 - K⁺ kanál citlivý na adenosin
- Vrátkované ligandem bez G-proteinu
 - K⁺ kanál citlivý na ATP
- Vrátkované mechanickým roztažením

Kontraktivní aparát



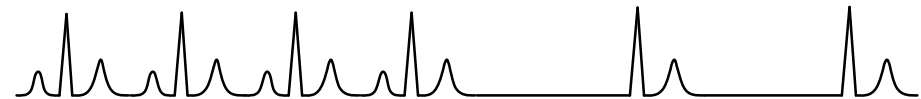Klasifikace poruch srdečního rytmu = tj. arytmii

- (1) podle důsledku
 - tachykardie ($>100/\text{min}$, pravidelná), tachyarytmie (nepravidelná)
 - bradykardie ($<60/\text{min}$, pravidelná), bradyarytmie (nepravidelná)
- (2) podle původu
 - supraventrikulární
 - ventrikulární
- (3) podle patogeneze
 - poruchy tvorby vzruchu
 - homotopní
 - heterotopní (ektopie)
 - chaotické (flutter, fibrilace)
 - poruchy vedení
 - blokády
 - preexcitace
- (4) podle etiologie
 - kardiální
 - ischemie, remodelace při selhání a vadách (hypertrofie, dilatace), KMP
 - extrakardiální
 - elektrolytové dysbalance, hypoxie, poruchy ABR

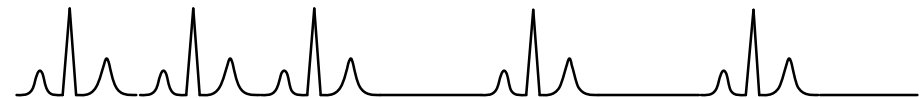
Poruchy tvorby vzruchu

- Homotopní automacie =
v SA uzlu
 - fyziologická
 - sinusová tachy-
/bradykardie jako následek
aktivace autonomního
nervového systému
 - bradykardie sportovců
 - respirační arytmie
 - patologická
 - sinus arrest
 - občasný výpadek
následovaný uniklým
stahem
 - syndrom nemocného SA
uzlu (SSS)
 - záchvatovitá bradykardie
event. střídaná
paroxysmy tachykardie

A - sinus arrest následovaný uniklým stahem



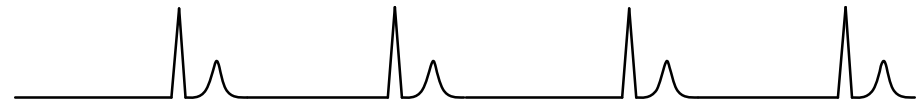
B - sick sinus syndrom



Poruchy tvorby vzruchu

- Heterotopní automacie
= mimo SA uzel
 - zdrojem automacie jiné
místopřevodního systému
popř. kontraktilní
myocyty
- pasivní = uniklý rytmus
 - nahrazuje chybějící
činnost SA uzlu
 - při sinus arrest nebo
poruchách AV vedení
 - vede k bradykardii
- aktivní
 - extrasystoly
 - spuštěná aktivita
 - viz dále

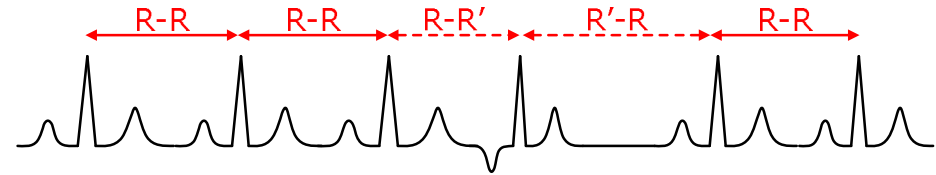
A - pasivní heterotopní (uniklý) rytmus



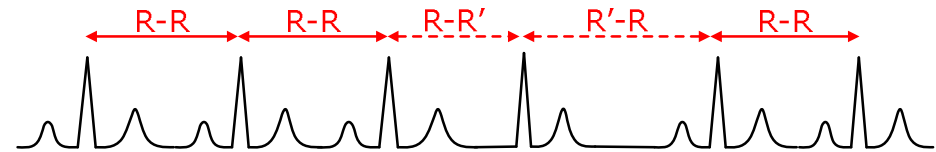
Extrasystoly

- Síňová
- Junkční
 - nemají vliv na hemodynamiku
 - neúplná kompenzační pauza
 - podkladem mikroentry
- Komorová
 - vznik distálně od Hissova svazku
 - monotopní vs. polytopní
 - úplná kompenzační pauza
 - podkladem mikroentry nebo "spuštěná aktivita"
 - často předchází komorovou tachykardií

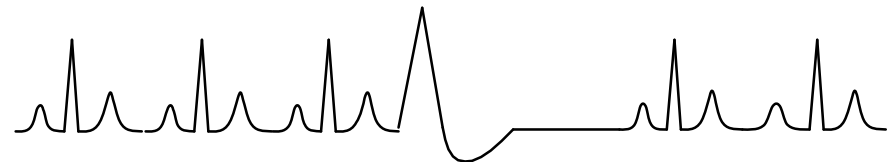
A - síňová extrasystola



B - junkční extrasystola



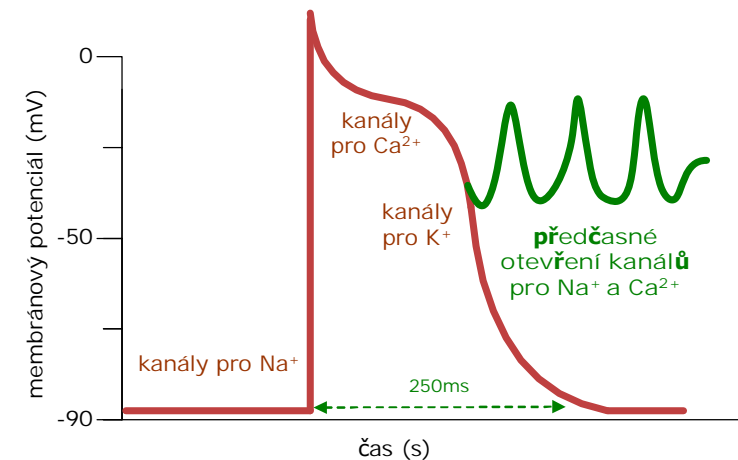
C - komorová extrasystola



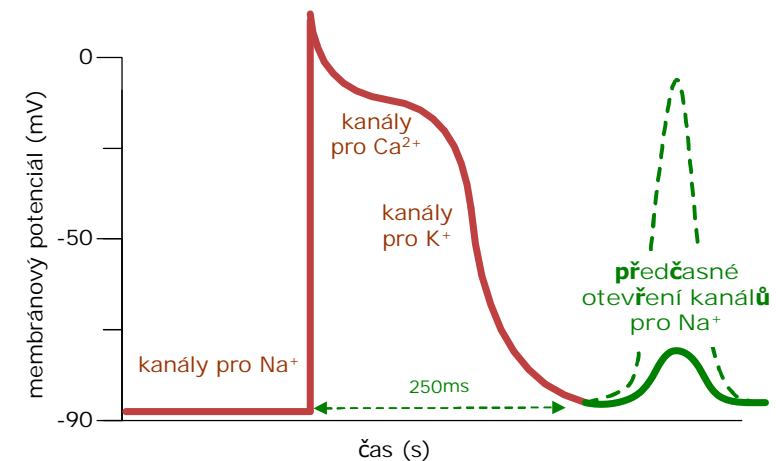
Spuštěná (triggered) aktivita

- Patologická spontánní periodická depolarizace části myokardu
 - bez impulsu z převodního systému
 - v důsledku nestability membránového potenciálu
 - vede k tachyarytmii v důsledku
 - časně následné depolarizace
 - projevem je komorová tachyarytmie
 - pozdní následné depolarizace
 - projevem je komorová extrasystola nebo tachyarytmie

A - časná následná depolarizace



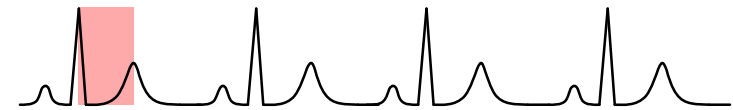B - pozdní následná depolarizace



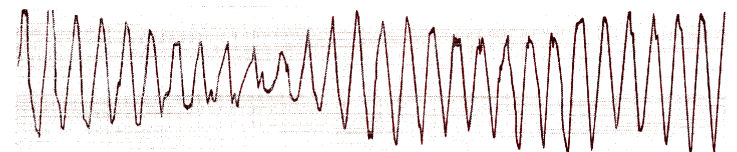


Syndrom dlouhého QT (LQTS)

- Porucha repolarizace
 - protrahovaný vtok Na^+ nebo Ca^{2+}
 - protrahovaný výtok K^+
- (1) dědičná forma (LQTS1 - 7)
 - mutace v Na^+ , K_v^+ a L- Ca^{2+} kanálech
 - Jervell/Lange-Nielsen sy
 - Romano-Ward sy
- (2) získaná forma
 - některé léky (antibiotika, antidepresiva, diuretika, statiny,)
 - genetická dispozice???
- Projevy
 - abnormalita EKG, synkopa, křeče, arytmie ("torsades de points"), náhlá smrt

A - normální nález



B - syndrom dlouhého QT



Sinusové arytmie

1. Sinusová tachykardie

Jedinou odchylkou na EKG oproti normálnímu záznamu je tachykardie - frekvence je nad 90/min.

Výskyt:

- fyzická námaha, rozrušení, stres
- zvýšená teplota, horečka (zvýšení teploty o 1 stupeň zvýší frekvenci asi o 10/min.)
- hyperkinetická cirkulace - anémie, hypertyreóza, gravidita
- šok, srdeční selhání (jako kompenzační mechanismus na snížený tepový objem a minutový objem srdeční)
- po podání některých léků - parasimpatikolytika (atropin), sympatikomimetika (adrenalin, isoprenalin, efedrin)



2. Sinusová bradykardie

Označení pro normální křivky s frekvencí pod 60 za min

Výskyt:

Fyziologicky

- u zdravých mladých osob
- u trénovaných sportovců
- ve spánku (snižuje se tonus sympatiku)

Patologicky

- hypotyreóza (snížený metabolismus)
- po podání léků - digitalis, betablokátory, chinidin, verapamil, procainamid
- zvýšená vagotonie (vagová aktivita), která může být
 - centrální (u nitrolebního tlaku, např. při mozkovém krvácení)
 - reflexní (u akutního diafragmatického IM, u břišního onemocnění (např. cholecy: ~~stížení~~)



3. Respirační sinusová arytmie

Opět na EKG normální tvar křivky, tentokrát i s normální frekvencí, ale dochází k pravidelnému zkracování a prodlužování R-R intervalů.

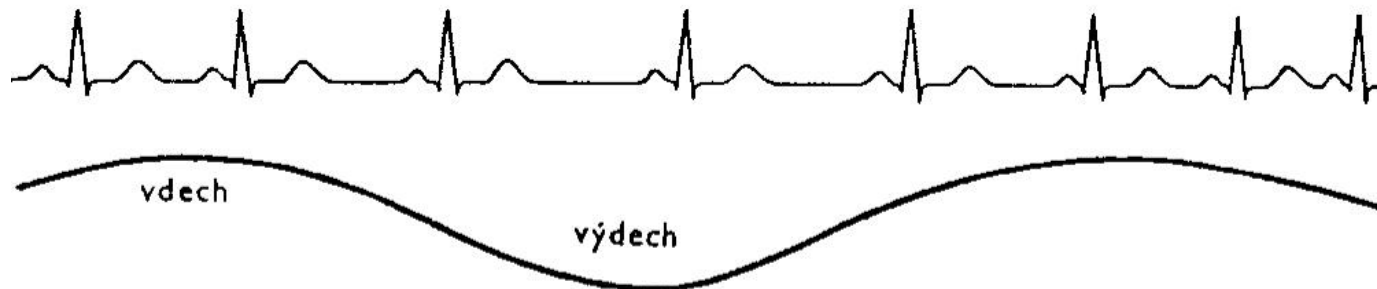
Tvorba vzruchů v SA uzlu se totiž mění v závislosti na dýchání. Příčinou je kolísání tonu vagových center, která jsou ovlivňována z dýchacího centra.

Při inspiriu (vdechu) se frekvence tvorby vzruchů zvyšuje, nejvyšší je na vrcholu inspira.

Při expiriu (výdechu) se frekvence tvorby vzruchů snižuje, nejnižší je na vrcholu expira.

Výskyt:

- běžně u mladých lidí
- často u vegetativně labilních osob (např. u neurotiků)



Supraventrikulární arytmie

1. Supraventrikulární předčasné stahy (extrasystoly)

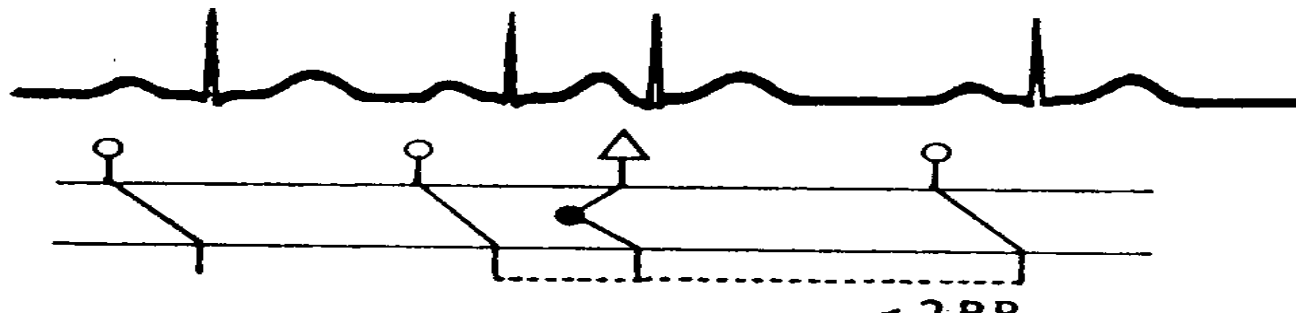
A) Síňové předčasné stahy

Vlna P má abnormální tvar a přichází dříve než očekávaný vzruch ze sinusového uzlu.

Sled P-QRS-T je zachovalý a komorový komplex má štíhlý tvar (běžný normální tvar).

Po síňově extrasystole následuje neúplná kompenzační pauza.

Síňové ektopické stahy vznikají v ektopických centrech kdekoliv v síních. Vzruch, který vznikne na síních mimo SA uzel, se uplatní jen tehdy, přijde-li dříve než pravidelný sinusový podnět.



B) Junkční extrasystoly

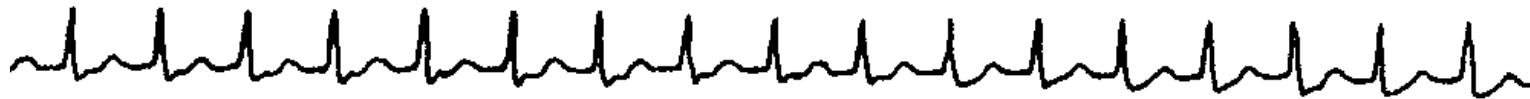Junkční extrasystoly jsou poměrně vzácně a vznikají v oblasti AV junkce. Často se nedají odlišit od síňové extrasystoly. Proto oba typy extrasystol označujeme jako supraventrikulární.

1. Vlna P, pokud se vzruch z junkce na síně přenáší, může komplex QRS předcházet (pak je vždy P abnormální a ve svodech II, III, aVF negativní), splývat s ním nebo následuje až po komorovém komplexu.
2. Komorový komplex má normální tvar, je tedy štíhlý a přichází dříve než očekávaný komplex pravidelného rytmu.
3. Junkční extrasystoly nemají kompenzační pauzu.

2. Supraventrikulární tachykardie

Většinou jde o paroxysmální tachykardie s náhlým začátkem i koncem a s trváním od minut až po dni. Jako projev u ICHS.

1. Frekvence komor je 140-220/min.
2. Vlny P jsou abnormální (retrográdní aktivace síní) nebo mohou být skryty v QRS komplexech a jejich frekvence je stejná jako komorových komplexů, tzn. 140-220/min.
3. Komorové komplexy QRS jsou štíhlé (nepřesahují 0,10 s).



3. Fibrilace síní

Fibrilace síní je stejně jako flutter síní charakterizována abnormálně vysokou činností síní s frekvencí síní běžně nad 300/min.

Fibrilace síní se vyznačuje zcela nepravidelnou tvorbou impulsů v síni s frekvencí 300-600/min.

Síňové stahy se na EKG projevují nepravidelnými a velmi nízkými, často přehlédnutelnými síňovými vlnkami "f" které stále mění svůj tvar i vzdálenost.

Komorové komplexy následují zcela nepravidelně, protože převod na komory ze síní je nepravidelný.

AV uzel působí jako "fyziologický blok" a brání převodu většiny síňových stahů na komory, aby nedošlo k jejich vyčerpání. Frekvence komor je často normální, většinou však kolem 80-100/min.

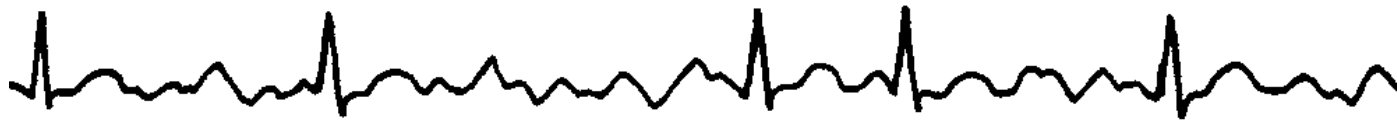Základním nálezem na EKG svědčícím pro fibrilaci síní je:

1. Zcela nepravidelná srdeční akce (vzdálenost R-R intervalů komorových komplexů se neustále mění v důsledku nepravidelného převodu síňových stahů na komory).


2. V žádném svodu nelze najít typickou P vlnu.

Rozdělení fibrilací síní podle velikosti síňových vlnek „f“:

- A) Hrubovlnná – vlnky f jsou vyšší a dají se na EKG dobře rozeznat a vedou k tomu, že základní linie má tvar nepravidelné vlnovky



- B) Jemnovlnná - síňové vlnky "f" jsou drobnější a frekventnější, na EKG křivce se nedají rozeznat a fibrilace se na EKG pozná podle nepřítomnosti vlny P a nepravidelné srdeční akce. Na rozdíl od hrubovlnné fibrilace má tento typ podstatně menší nadějí na resinzaci (obnovení sinusového rytmu). Jemnovlnná fibrilace se dá často dobře prokázat jícnovými svody.



- Patogeneze:

Mechanismus není zcela jasný. Pravděpodobně jde o mnohočetná ložiska ektopické aktivity (patologická ohniska vzruchů) v síních s rychlým sledem impulsů, nebo jde o mechanismus krouživé kontrakce (fenomén reentry - fenomén návratných vzruchů). Velmi často jsou ektopická ložiska v levé síni.

- Výskyt:

- velké příčiny (tzv. big five):

1. revmatická mitrální stenóza - častěji hrubovlnná fibrilace
2. hypertyreóza
3. ischemická choroba srdeční - častěji jemnovlnná fibrilace
4. hypertenzní nemoc srdeční
5. idiopatická - neví se, ale možná prolaps mitrální chlopně

- další 3 příčiny u mladistvých:

1. aktivní revmatická kardiitida
2. kongenitální vady - defekt septa síní...
3. konstriktivní perikarditida

- další méně časté příčiny:

1. alkoholická kardiomyopatie
2. sepse
3. po kardiochirurgických operacích

4. Flutter síní

Je daleko méně častý než fibrilace síní, ale zato nebezpečnější.

Flutter síní se vyznačuje naprosto pravidelnou činností síní s frekvencí 250-350/min.

Na EKG jsou flutterové síňové vlnky "F" které jsou zcela zřetelně patrné a mají stále stejný tvar - tzv. pilovitý tvar (připomíná zuby pily).

Základní charakteristika flutteru síní na EKG je:

1. Nález zcela zřetelných pravidelných pilovitých síňových vlnek "F" a to nejlépe ve svodech II, III, aVF a V1.
2. Akce srdeční je často pravidelná.

I u této arytmie působí AV uzel jako fyziologický blok a převádí na komory každý druhý, třetí, čtvrtý vzruch, takže pak je flutter síní s blokem na komory 2 : 1, 3 : 1, 4 : 1 apod. Protože je blok na komory většinou stálý, je akce srdeční pravidelná. U některých lidí je akce srdeční nepravidelná (rytmus komor je nepravidelný), u nich pak stupeň blokády kolísá od cyklu k cyklu.

Výskyt:

- ICHS
- hypertyreóza
- mitrální vady
- po kardiokirurgických operacích
- idiopatický



Komorové arytmie

1. Komorové předčasné stahy (extrasystoly)

Komorové předčasné stahy mají svůj původ v ektopických centrech komor. Vznikají nejčastěji ve svalovině komor nebo v Purkyňových vláknech. Jsou závažnější než supraventrikulární extrasystoly.

Klinicky se extrasystoly dělí:

Podle místa svého vzniku:

- a) supraventrikulární - síňové
 - nodální
- b) komorové
- c) sinusové - z SA uzlu (velmi vzácné)



- Podle častosti výskytu:
- a) ojedinělé (sporadické)
 - b) nakupené (v salvách, kupletech až paroxysmální tachykardie)
 - c) vázané (bigeminie, trigeminie, kvadrigeminie apod.)




Bigeminie




Kuplety extrasystol

- Podle počtu ektopických center:
- a) monotopní - mají stále stejný tvar, jsou z jednoho centra
 - b) polytopní - jsou z více center, mají různý tvar



Monotopní extrasystoly



Polytopní extrasystoly

Vysvětlení některých pojmů

Bigeminie - na EKG je pravidelně každý normální sinusový stah následován jednou extrasystolou. Bigeminie je typická pro intoxikaci digitálem.

Trigeminie - označení pro EKG nález pravidelně se opakujících 2 normálních stahů a 1 extrasystoly nebo 1 normálního stahu následovaného 2 extrasystolami.

Monotopní extrasystoly - na EKG jsou všechny extrasystoly pouze jednoho tvaru.

Polytopní extrasystoly - na EKG je nález několika extrasystol nejméně dvou různých tvarů. Jsou vždy výrazem vážného organického poškození.

Interpolovaná extrasystola (vmezeřená) - vyskytuje se vzácně, obvykle při pomalém sinusovém rytmu, kdy není extrasystola následována kompenzační pauzou.

Fusion beat (splynulý stah) - extrasystola vzniká v době, kdy se po komorách již šíří normální sinusový vzruch. Komory jsou pak aktivovány ze dvou míst. Je normální vlna P, která předchází abnormální komorový komplex.

Časné extrasystoly - tzv. fenomén R na T - vznikají na vrcholu vlny T v její vulnerabilní fázi.

Lownova klasifikace závažnosti komorových extrasystol:
(závažnost stoupá od 0 do V)

0 - bez extrasystol

I - ojedinělé extrasystoly

II - početné monotopní extrasystoly (do 30 za hodinu)

IIIa - polytopní extrasystoly

IIIb - bigeminie

IVa - kuplety

IVb - salvy

V - R na T fenomén

Výskyt:

-jsou i u zdravých lidí, často s neurovegetativní labilitou, v důsledku stresu, abúzu alkoholu nebo nikotinu

-u celé řady srdečních onemocnění: ICHS, akutní IM, myokarditida, kardiomyopatie, aorto-mitrální srdeční vady, defekt septa síní

-při srdeční katetrizaci nebo u srdečních operací, kde přicházejí často v salvách

-endokrinní nemoci (tyreotoxikóza, feochromocytom)

-lékové intoxikace

-iontová dysbalance, zejména draslíku


2. Komorová tachykardie

Je to sled 3 (případně 5) nebo více po sobě následujících komorových extrasystol v rychlém sledu, tedy salvy extrasystol. Ektopický komorový fokus aktivuje komory rychlostí 140-220/min.

Komorovou tachykardii předcházejí často četné komorové extrasystoly. Síně jsou na komorách nezávislé a obvykle zůstávají pod kontrolou sinusového uzlu.

Komorová tachykardie je podstatně vzácnější, prognosticky daleko závažnější a terapeuticky odolnější než supraventrikulární tachykardie.

Na EKG je nález širokých komplexů QRS (nad 0,12 s) aberantního tvaru, který může připomínat obraz blokády některého z Tawarových ramének. Vlny P jsou skryty v aberantních komorových komplexech, a proto je lze těžko diferencovat. Frekvence vln P (síňových stahů) je obvykle normální a tedy výrazně nižší než komorových komplexů.



Rozdělení podle závažnosti:

1. Benigní forma - přichází často jako krátkodobý paroxysmus u mladých lidí se zdravým srdcem.
2. Maligní forma - vzniká na těžce poškozeném srdečním svalu a má velmi špatnou prognózu.

Výskyt:

- jako časná či pozdní komplikace akutního infarktu myokardu
- pokročilá ischemická choroba srdeční
- předávkování léky - digitalis, chinidin, procainamid
- vzácněji u myokarditid (zejména revmatického původu) a u kardiomyopatií
- u vrozených syndromů prodlouženého QT
- zcela ojediněle jsou krátkodobé paroxysmy i u jedinců se zdravým srdcem

3. Fibrilace komor

- Je charakterizována chaotickou elektrickou aktivitou vedoucí k rychle se opakujícím nekoordinovaným a hemodynamicky neúčinným kontrakcím svalových vláken a komor a tím k zástavě oběhu. Minutový výdej srdeční rychle klesá k nulovým hodnotám a během několika minut nastává smrt.
- Objektivně se manifestuje fibrilace komor kardiální synkopou s bezvědomím, nehmatným pulsem, neslyšitelnými ozvami a neměřitelným tlakem.
- Na EKG jsou zcela nepravidelné a deformované komorové komplexy, v nichž nelze rozeznat jednotlivé kmity (obr. 49). Amplituda jednotlivých výkyvů (aberrantních komorových komplexů) je různá, často na počátku relativně vysoká, později se výkyvy oplošťují, popř. vzniká asystolie.



Patogeneze:

fibrilace komor vzniká vždy na hrubě porušeném srdečním svaly, kde se vytvořily četné oblasti s různou refrakterností a kde je tendence lokálně tvořit rychlé sledy impulsů. Kromě jednoduché, unifokální tvorby impulsů se může uplatnit i multifokální tvorba impulsů nebo mechanismů reentry, popř. kombinace těchto mechanismů.

Výskyt:

- akutní fáze IM - fibrilace komor je hlavní příčinou smrti v předhospitalizační fázi na srdeční infarkt. Asi v polovině případů IM jde o primární fibrilaci komor, druhou polovinu tvoří sekundární fibrilace komor.
- zasažení elektrickým proudem
- otravy, např. digitálem, chinidinem, procainamidem apod.
- iatrogně při kardiochirurgických operacích, zejména v hypotermii
- při léčbě komorových tachykardií elektrickým impulsem (kardioverze) nebo při stimulaci, jestliže
impuls přišel do vulnerabilní fáze (fenomén R na T)

4. Flutter komor

Vyskytuje se oproti fibrilaci komor zcela ojediněle, ale závažnost flutteru komor je naprosto stejná jako u fibrilace komor.

Na EKG jsou silné aberantní komorové komplexy ve formě stejných pravidelných a vysokých kmitů, které připomínají sinusoidu o frekvenci 180-220/min.

Nelze diferencovat jednotlivě části komorového komplexu. Někdy je těžké odlišit flutter komor od rychlé paroxysmální komorové tachykardie.



5. Komorová zástava

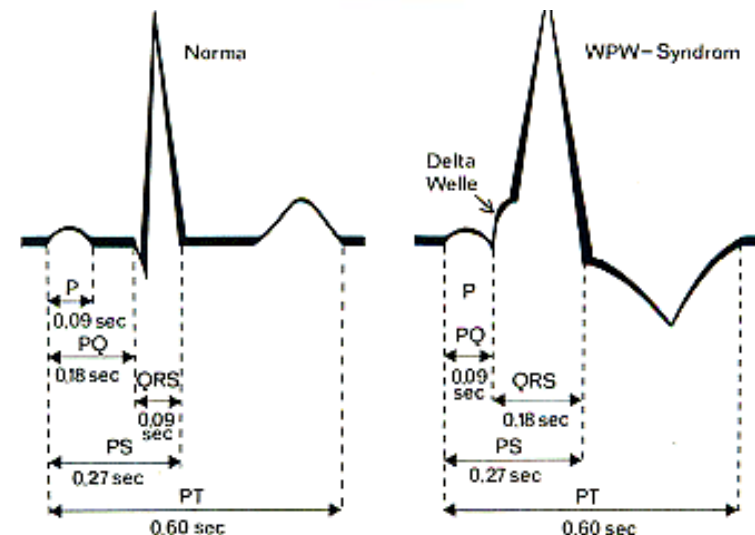
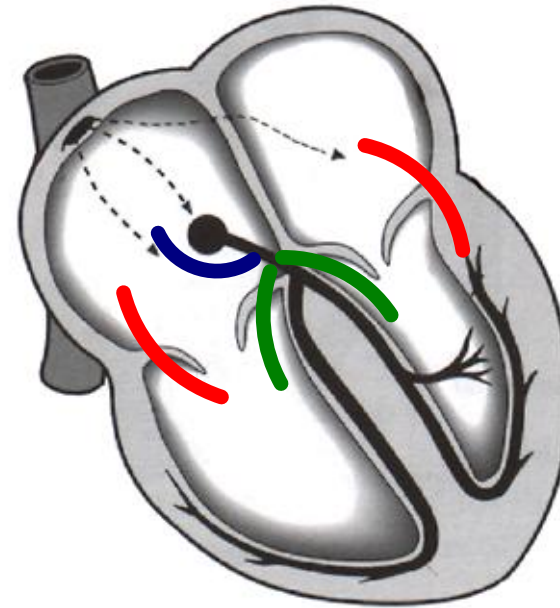
Svalovina komor není elektricky aktivována. Na EKG nalezneme pouze vlny P nebo nezjistíme žádné známky elektrické aktivity srdce (izoelektrická linie).

Výskyt:

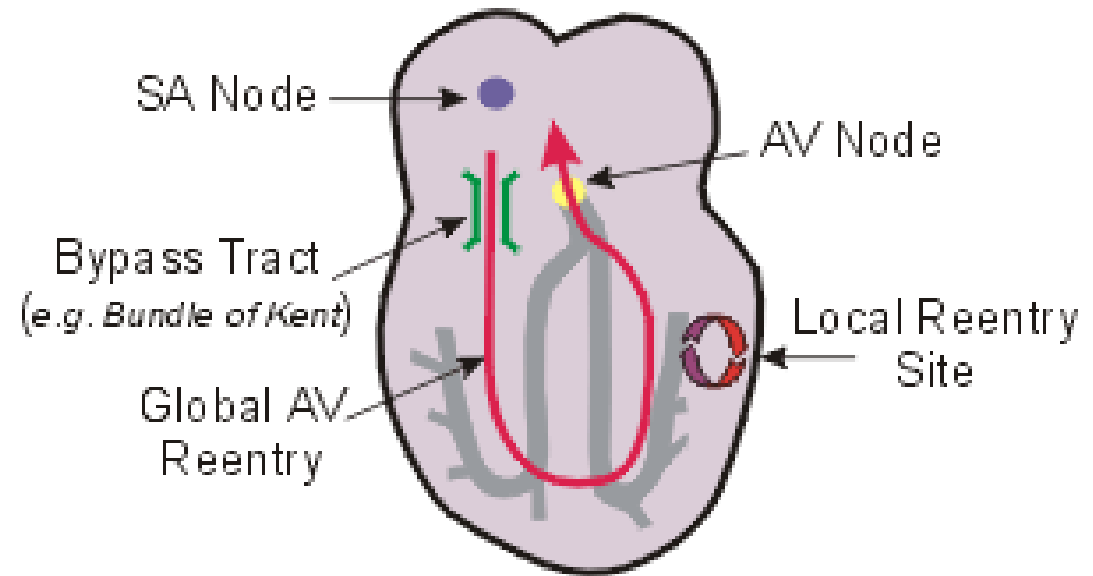
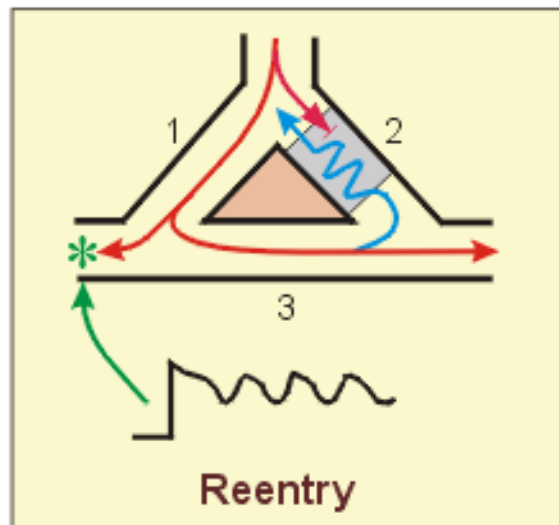
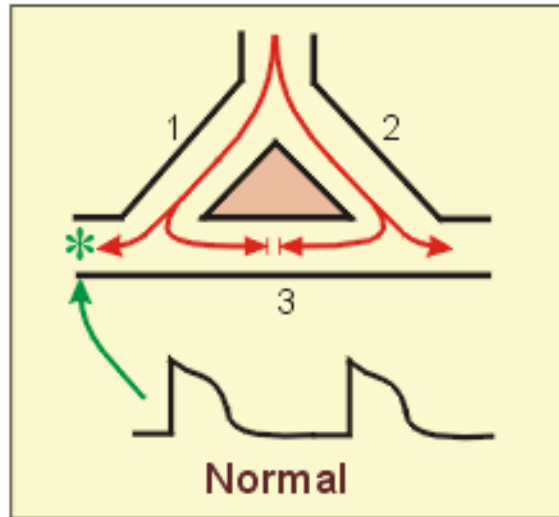
- krátkodobé zástavy jsou charakteristické pro sick sinus syndrom.
- spontánní zástava těžce organicky postiženého srdce má nejtěžší prognózu.
- k zástavě komor, většinou jenom krátkodobé, může dojít i u zdravého jedince, např. při anestezií

Poruchy vedení vzruchu

- Šíření vzruchu přídatným svazkem = preexitace
 - akcesorní svazky
 - Kent n , James n , Mahaim n
 - zrychlení AV převodu (zkrácený PQ interval)
 - popř. roztažení QRS (δ -vlna)
- konstantní anomálie EKG
 - Wolf-Parkinson-White syndrom (WPW)
 - Lown-Gannong-Levine (LGL)
- reentrantní SVT tachykardie
 - síňová, junkční, atrioventrikulární



Re-entry fenomenén



Reentry (návratný vzruch)

- Běžnou příčinou paroxysmálních arytmií je taková porucha vedení, která umožňuje vlně podráždění, aby se šířila bez vyhasnutí v uzavřeném kruhu
- Je-li přechodně blokováno vedení v jedné větvi vodivé dráhy, předčasný vzruch postupuje jen druhou větví.
- Jakmile dočasná blokáda odezní, tentýž vzruch se převede retrográdně k místu svého vzniku a odtud zase dolů vytvářeje stále se opakující kroužení vzruchu
- Krouživý vzruch se může též ustálit v síňovém nebo komorovém myokardu

Poruchy vedení vzruchu

- Blokády
 - SA blokáda
 - 1. – 3. st
 - projevy
 - nic
 - bradykardie, bradyarytmie
 - AV blokáda
 - 1. – 3. st.
 - projevy
 - nic (1. st.)
 - bradykardie, bradyarytmie
 - blokáda Tawarova raménka
 - projevy
 - nic

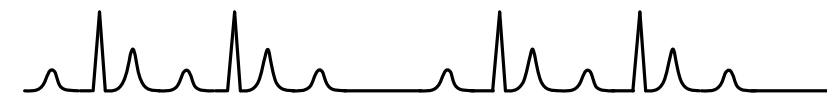
AV blok 1. st.



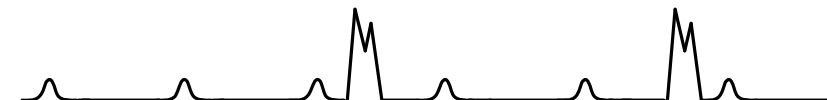
AV blok 2. st. - typ Wenkebach



AV blok 2. st. - typ Mobitz



AV blok 3. st.



Fibrilace a flutter síní

- depolarizace bez zjevného pacemakeru
 - u fibrilace chaoticky se šířící
- negeneruje žádné tlaky
- vyvolávající faktory:
 - dilatace, hypoxie, $[K^+]$, $[Ca^{2+}]$, $[H^+]$
- Síňová fibrilace
 - fibrilační vlnky (350-600/min)
 - \downarrow CO ~15%
 - frekvence nepravidelná normální nebo tachyarytmie
 - podkladem nejč. dilatace síní, komplikací trombotizace
- Síňový flutter
 - f síní 250–350-min, pravidlná, konstantní převod x:1
 - podkladem reentry nebo časná násl. depolarizace

A - fibrilace síní

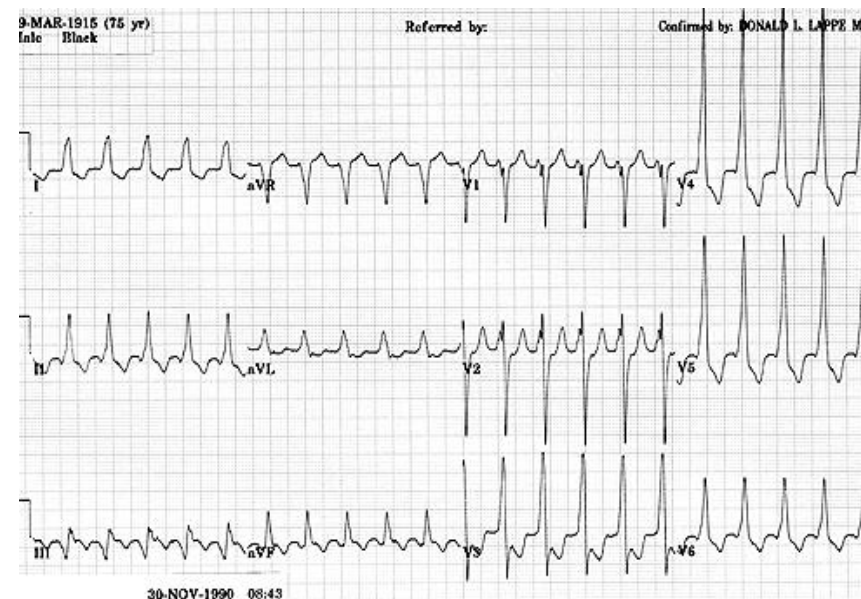
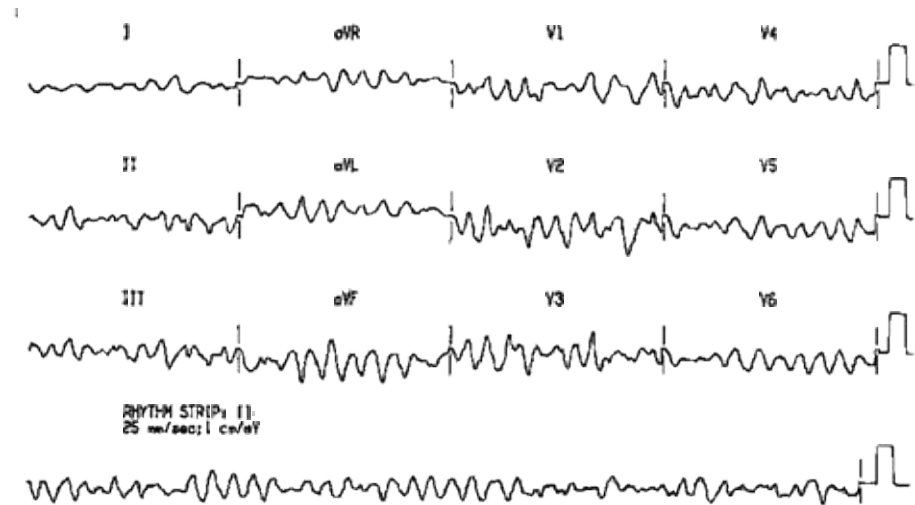


B - flutter síní



Fibrilace a flutter komor

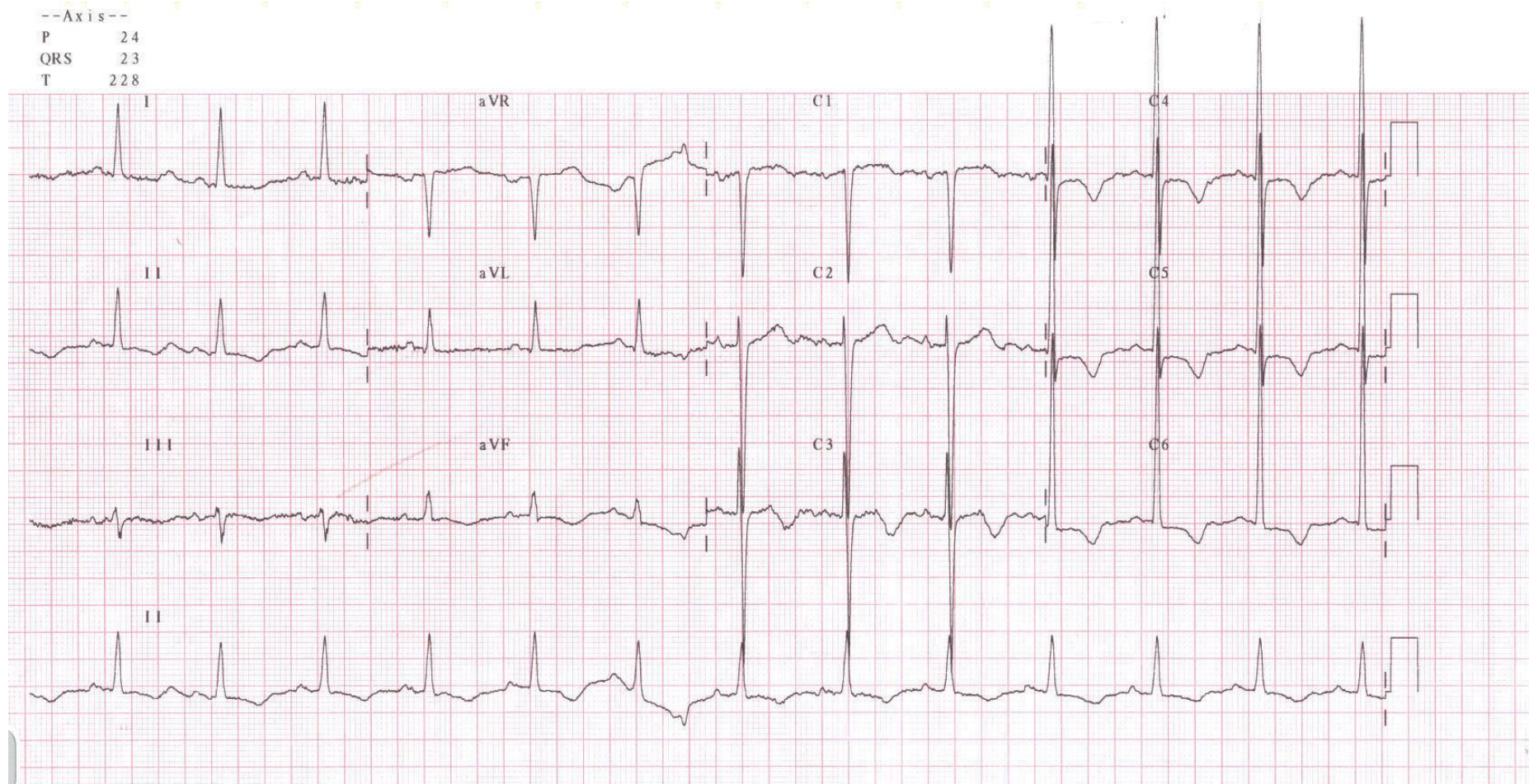
- Fibrilace
 - vlnky $>300/\text{min}$
 - navazuje na komorovou extrasystolu, tachykardii nebo flutter
 - fatální pokud nepřerušena
 - ztráta vědomí (10s), smrt mozku (4-5min)
- Flutter
 - vlnky 250-300/min
 - $\downarrow\text{CO}$ (diastolické plnění) !!



Projevy a důsledky arytmií

- Benigní
- Manifestní
 - hemodynamicky významné - vliv na srdeční výdej!!!
 - riziko náhlé smrti
- Subjektivní
 - palpitace
 - vynechání tepu
 - dyspnoe
 - únava
- Objektivní
 - nepravidelný tep
 - synkopa
 - příznaky srd. selhání
 - zástava

Nejčastější arytmie vůbec?



Shrnutí důsledků arytmíí

původ	tachyarytmie	bradyarytmie
SA uzel	sin. tachykardie	sin. bradykardie
síně	extrasystoly, flutter, fibrilace, paroxysmální a neparoxysmální SVT	syndrom nemocného sinu, uniklé rytmy
AV junkce	paroxysmální SVT	blokády 2. a 3. st.
komory	extrasystoly, tachykardie, (vč. "torsade de pointes"), flutter, fibrilace	

Základy elektrokardiografie

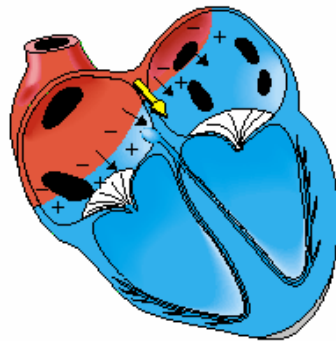
Princip popisu EKG záznamu

Interpretace hlavních patologických nálezů



Vznik EKG

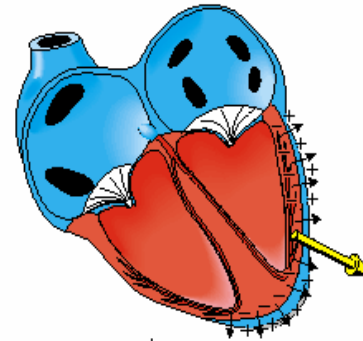
ATRIAL
DEPOLARIZATION
80 ms



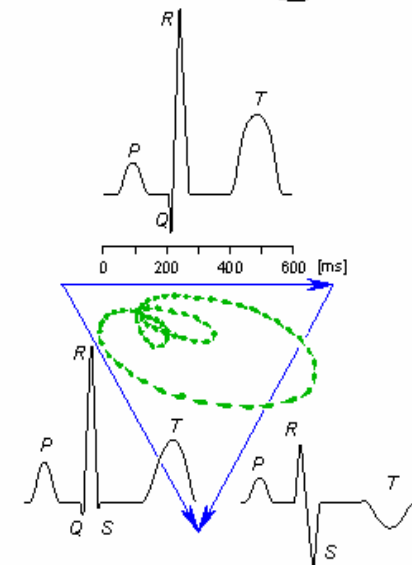
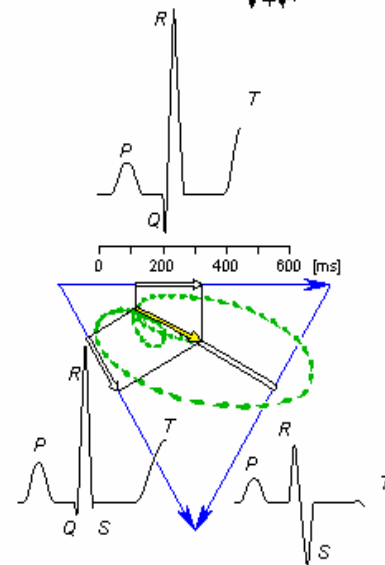
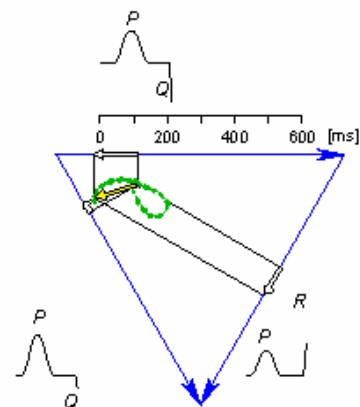
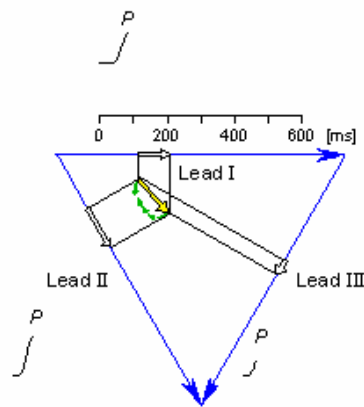
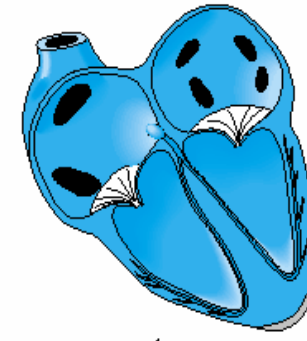
SEPTAL
DEPOLARIZATION
220 ms



VENTRICULAR
REPOLARIZATION
450 ms



VENTRICLES
REPOLARIZED
600 ms



Historie EKG

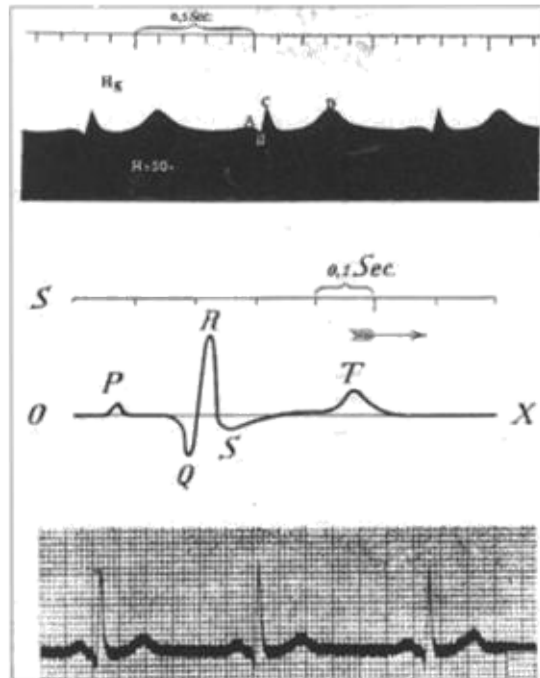
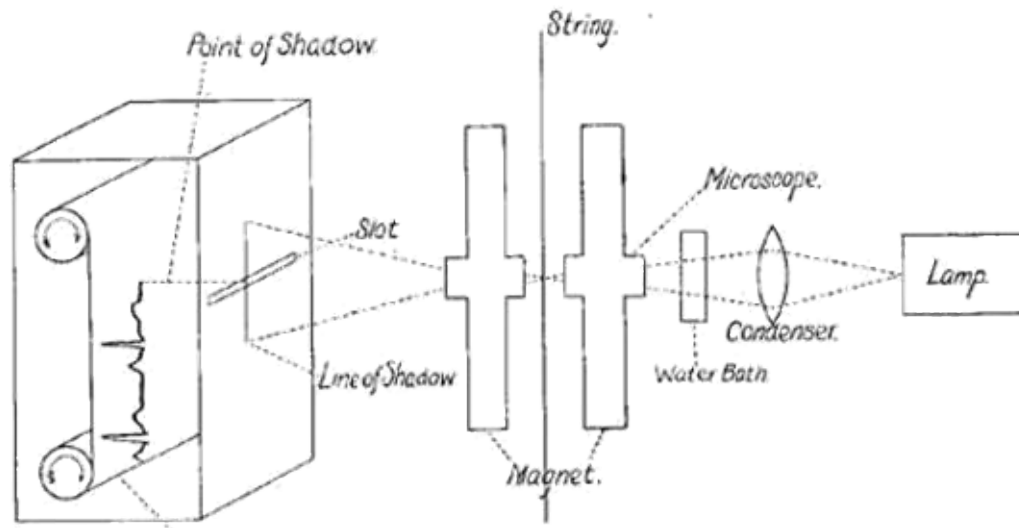
zakladatel:

Willam Einthoven
(1860 – 1927)




- profesor fyziologie na univerzitě v Leydenu
- zkoumal (mimo jiné) akční proudy srdeční činnosti
- sestrojil strunový galvanometr
- zavedl končetinové svody
- „Einthovenův trojúhelník
- Nobelova cena za fyziologii a lékařství 1924

Historie EKG

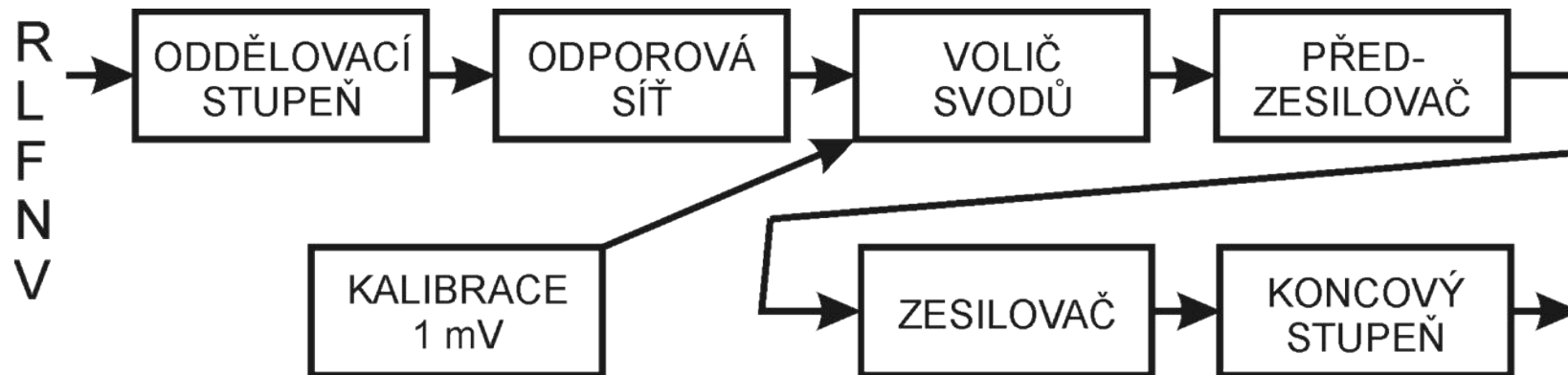


Historie EKG

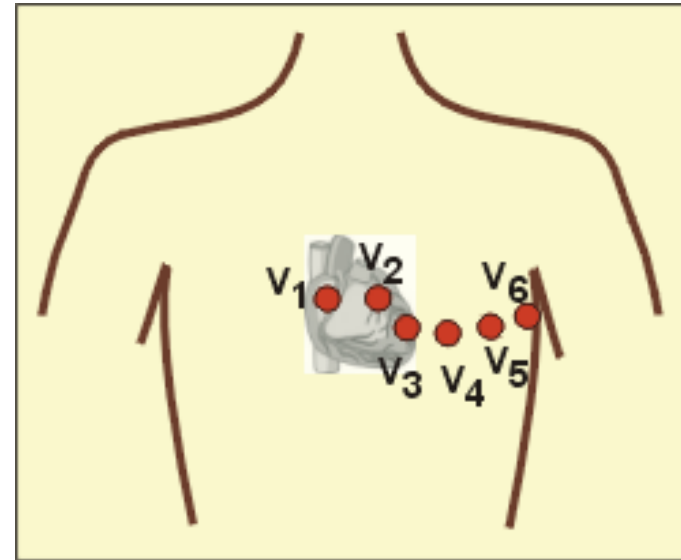
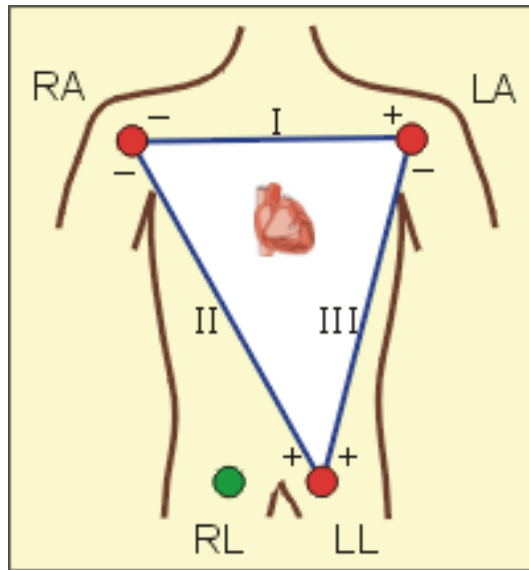


Záznam EKG

- elektrickou aktivitu srdce zaznamenáváme ELEKTROKARDIOGRAFEM
- tento přístroj zaznamenává průběhy potenciálů v jednotlivých svodech a vykresluje je v závislosti na čase (jde vlastně o zesilovač)



Standardní EKG záznam



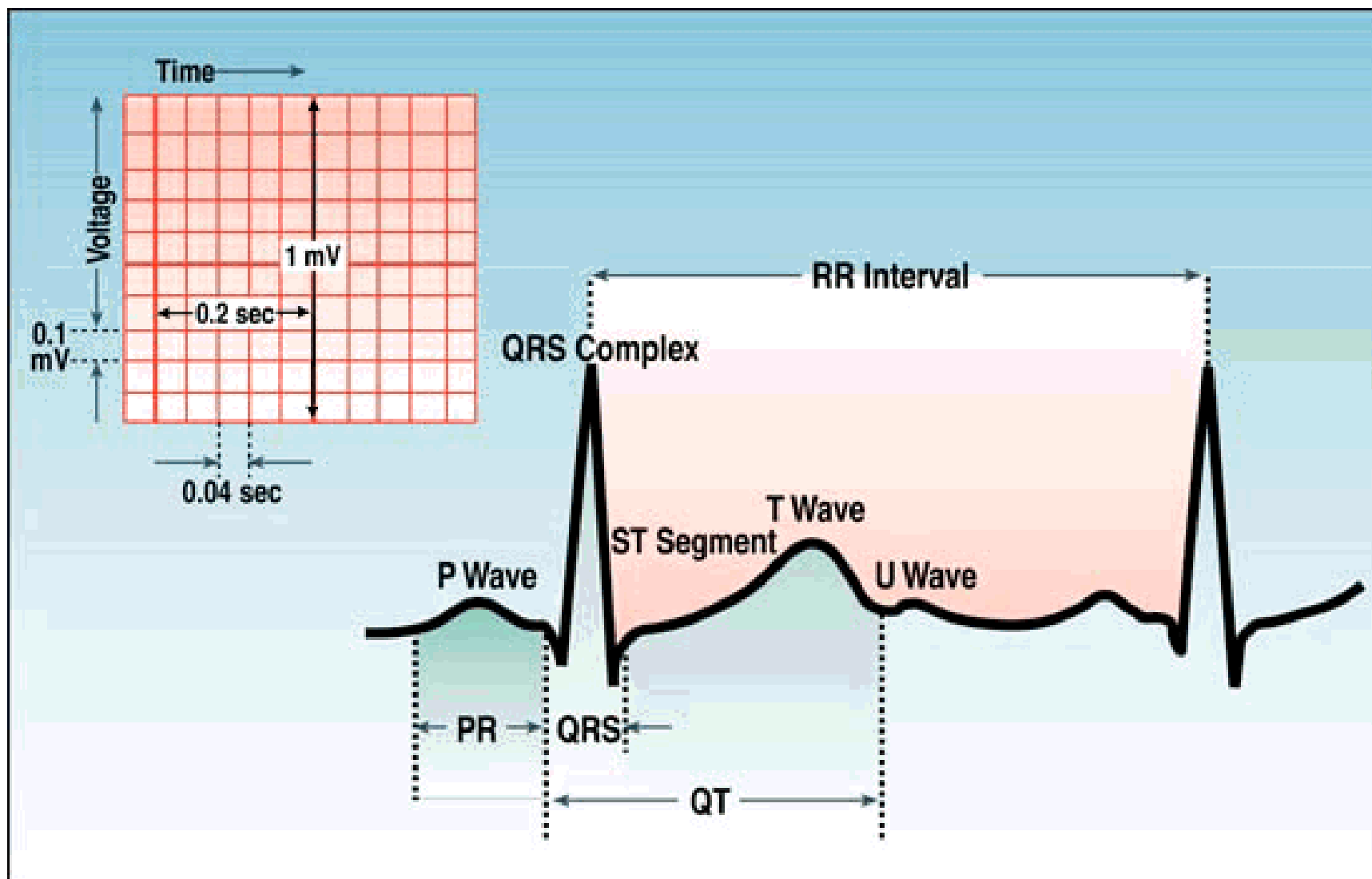
- 12-svodové EKG
 - 3 bipolární končetinové I, II a III
 - 3 unipolární zesílené končetinové aVL, aVR, aVF
 - 6 unipolárních hrudních V1 – V6

Umístění elektrod

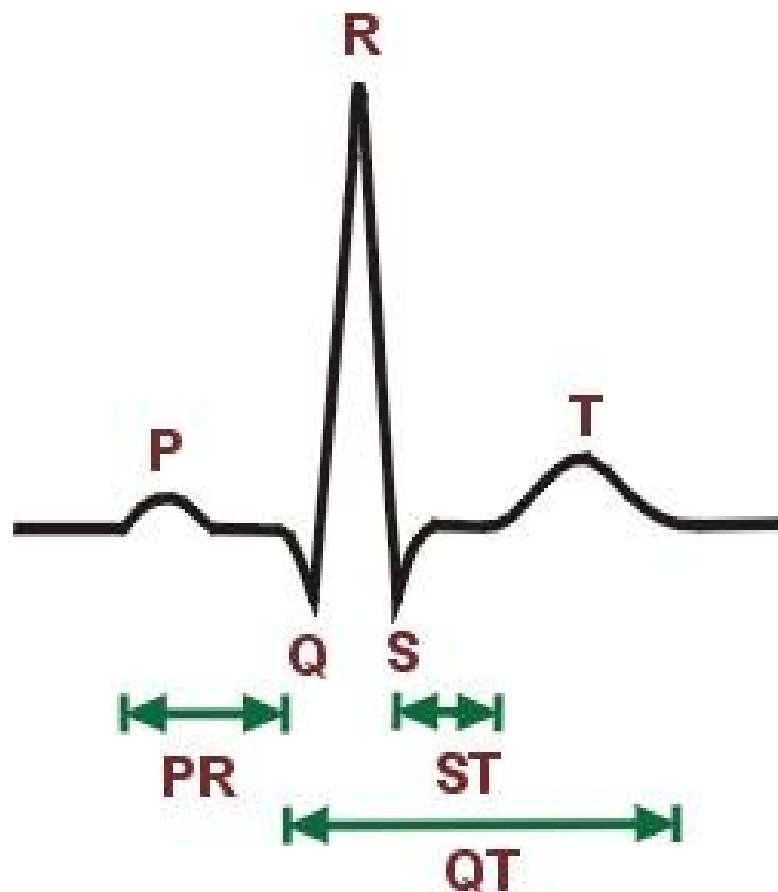


- končetinové
 - pravá ruka
 - levá ruka
 - levá noha
 - pravá noha
- hrudní
 - 4 mžžb. vpravo od sternu
 -
 - 5 mžžb. ve střední axilární čáře

EKG křivka



Popis EKG křivky - algoritmus

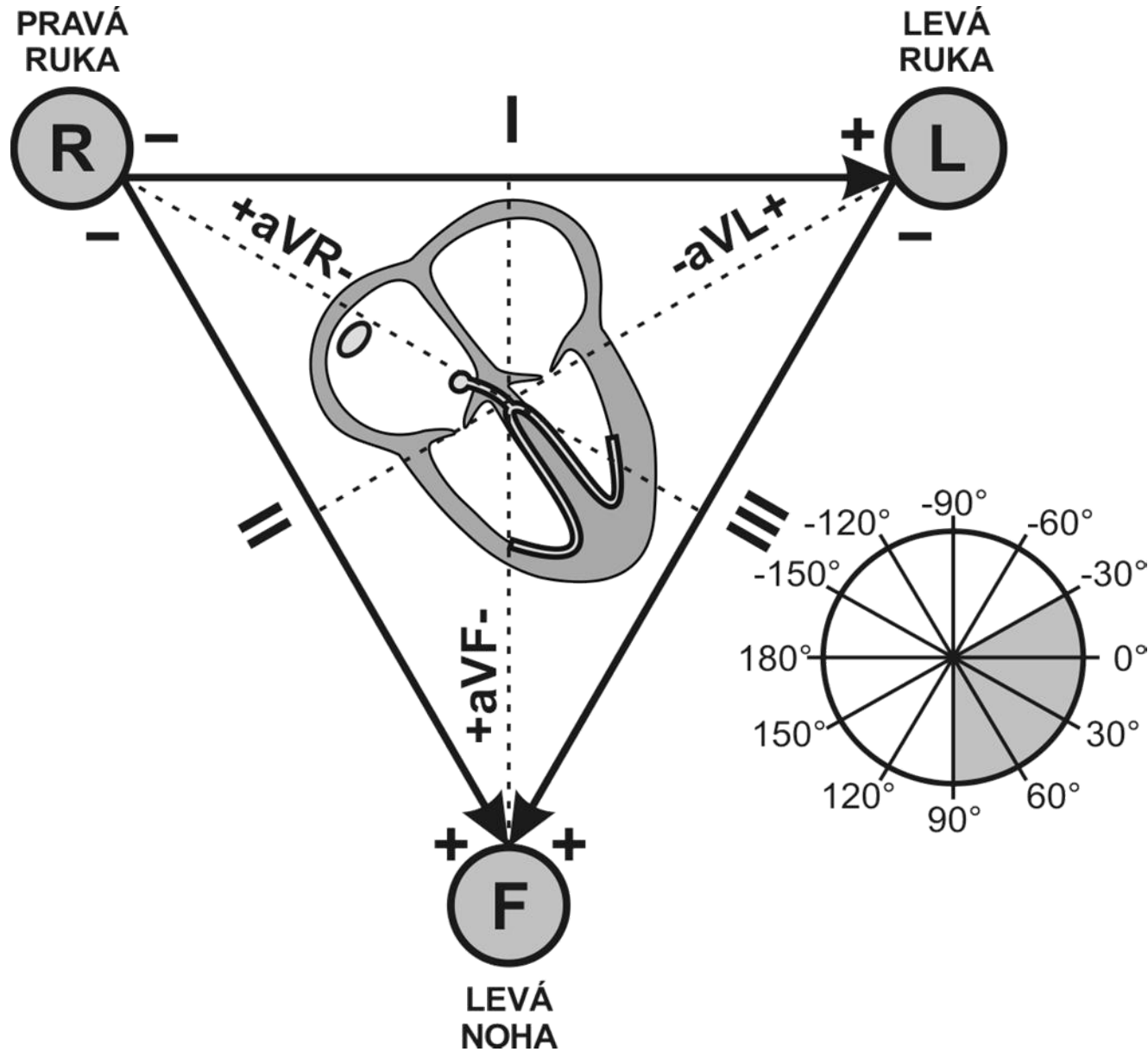


1. rytmus
2. akce
3. frekvence
4. el. osa srdeční
5. analýza jednotlivých vln, kmitů a intervalů

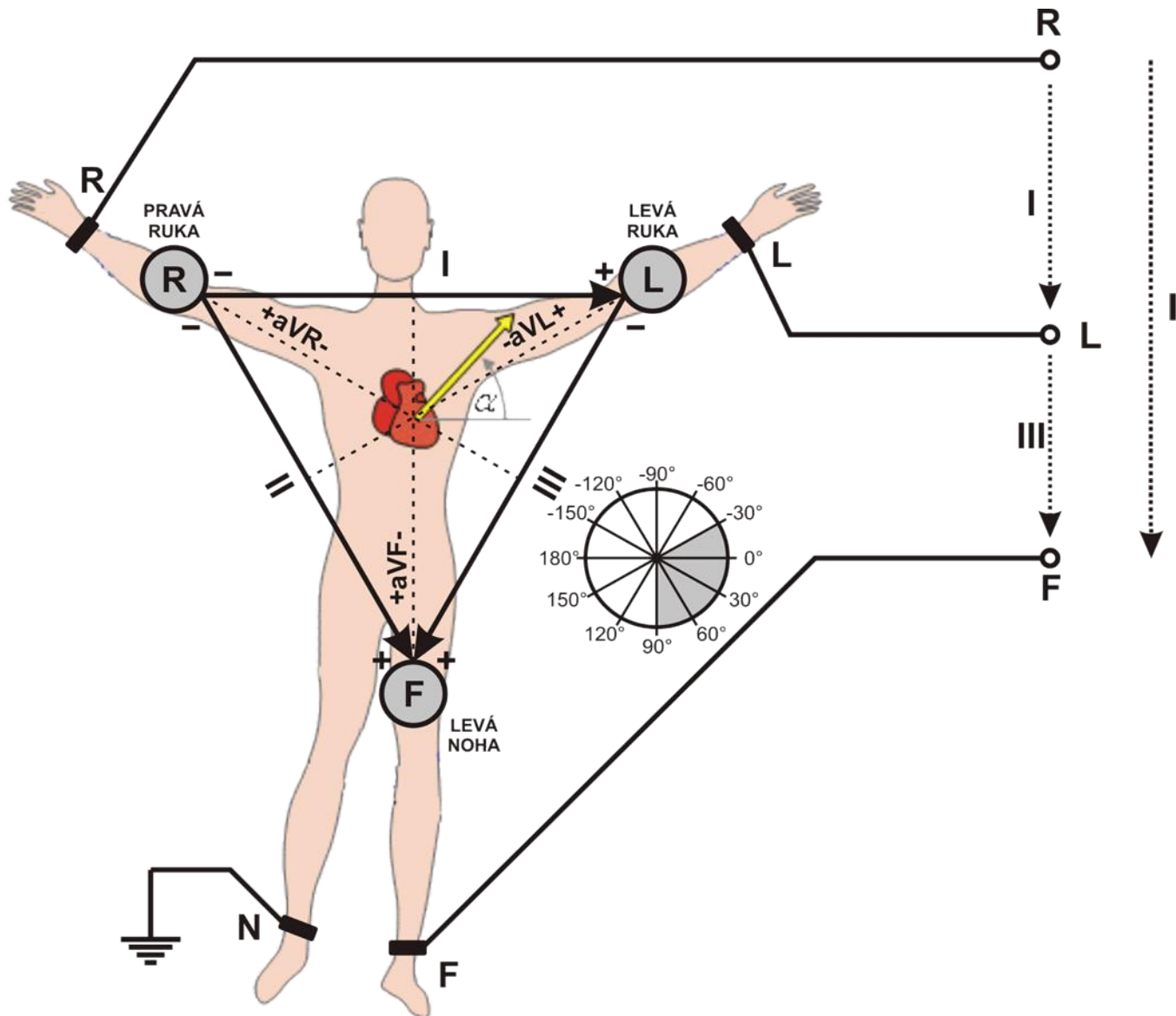
Popis EKG křivky

- rytmus
 - sinusový
 - 60-90/min
 - jiný
 - junkční
 - 40-60/min
 - idioventrikulární
 - 30-40/min
 - fibrilace síní
 - síně až 600/min,
komory 60-90/min
 - flutter síní
- akce
 - pravidelná
 - nepravidelná
- frekvence
 - normální
 - 60 – 90/min
 - tachykardie
 - >90/min
 - bradykardie
 - <60/min

Einthovenův trojúhelník



12-ti svodové EKG



Napětí ve svodech:

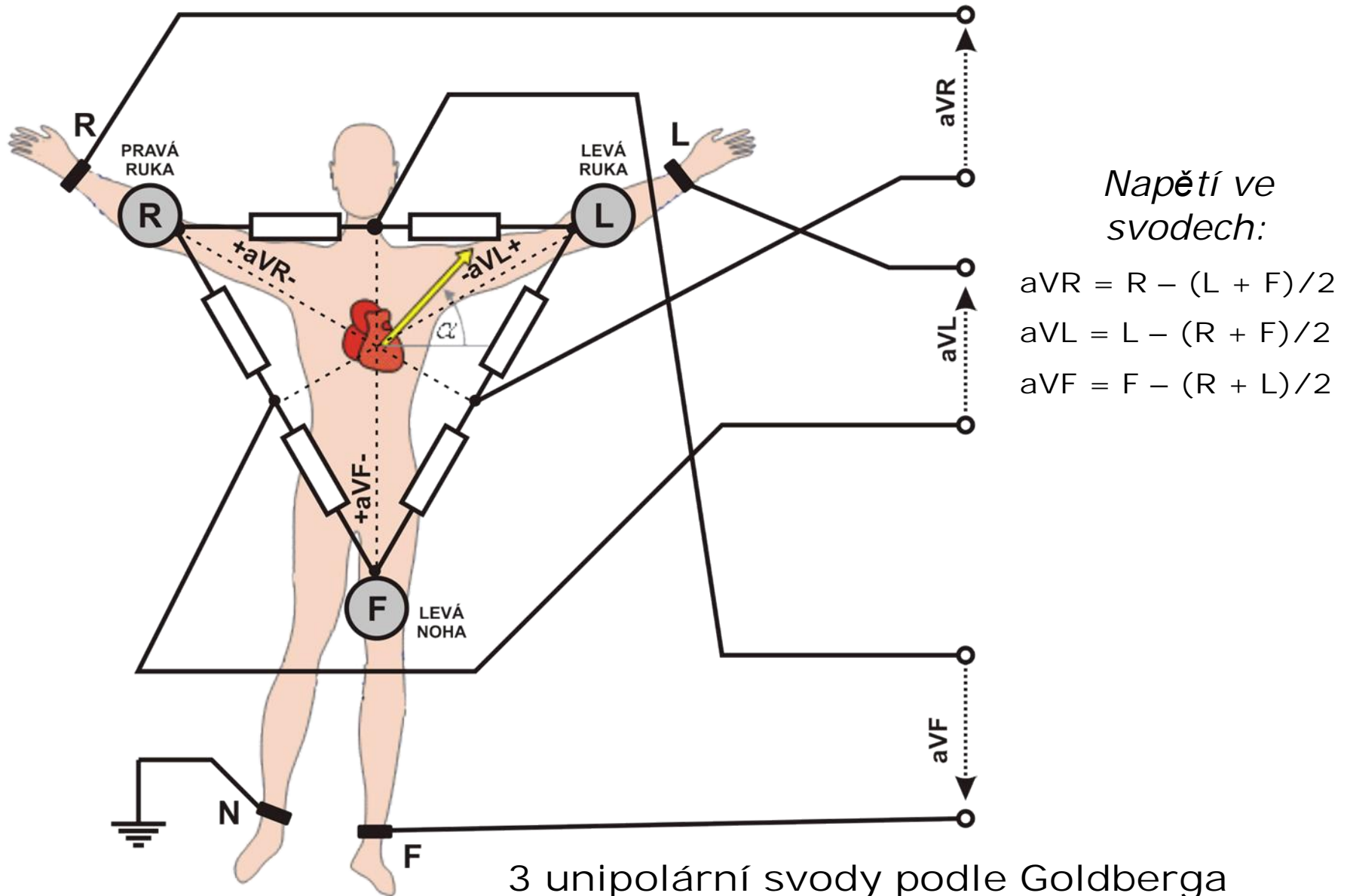
$$I = L - R$$

$$II = F - R$$

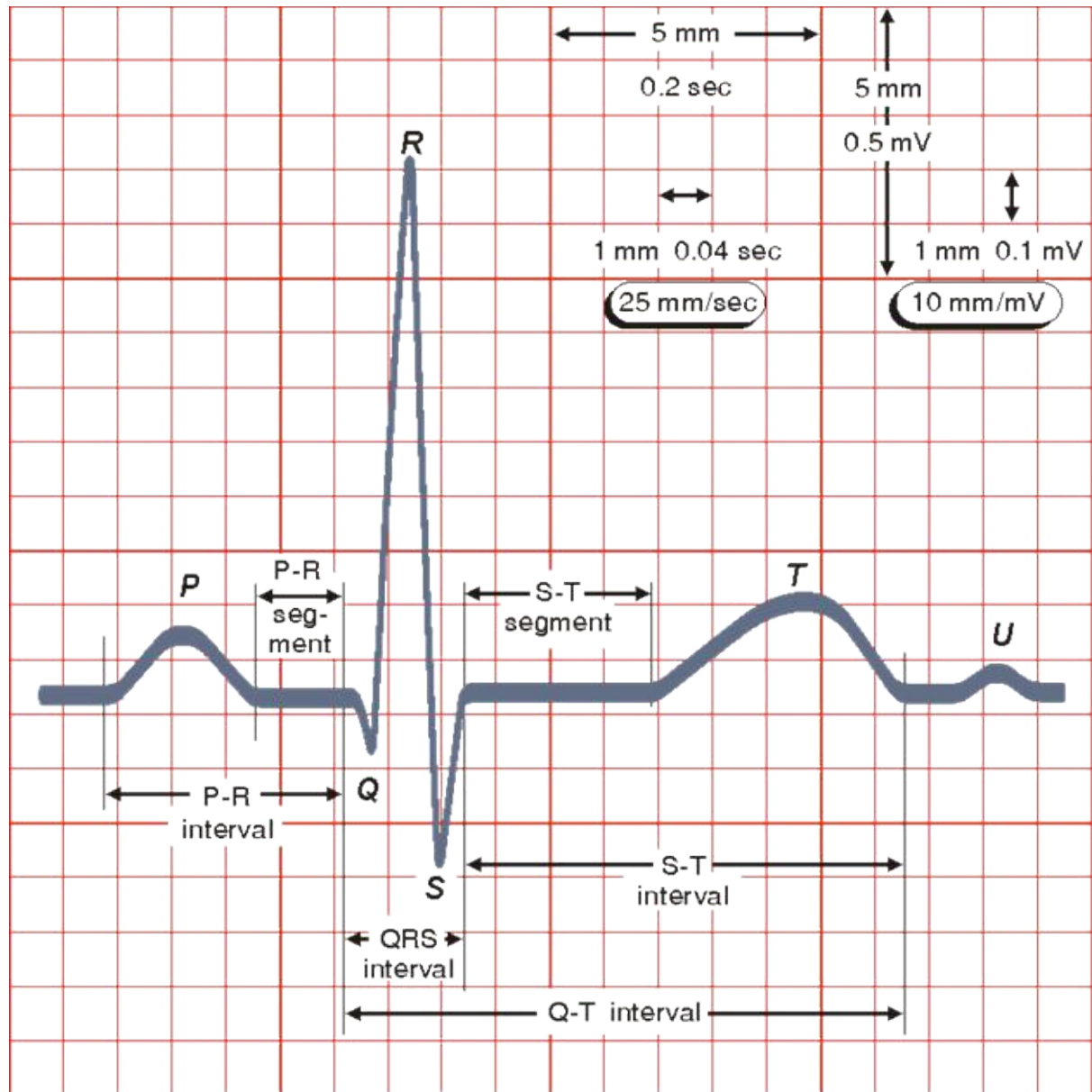
$$III = F - F$$

3 končetinové bipolární svody podle Einthovena

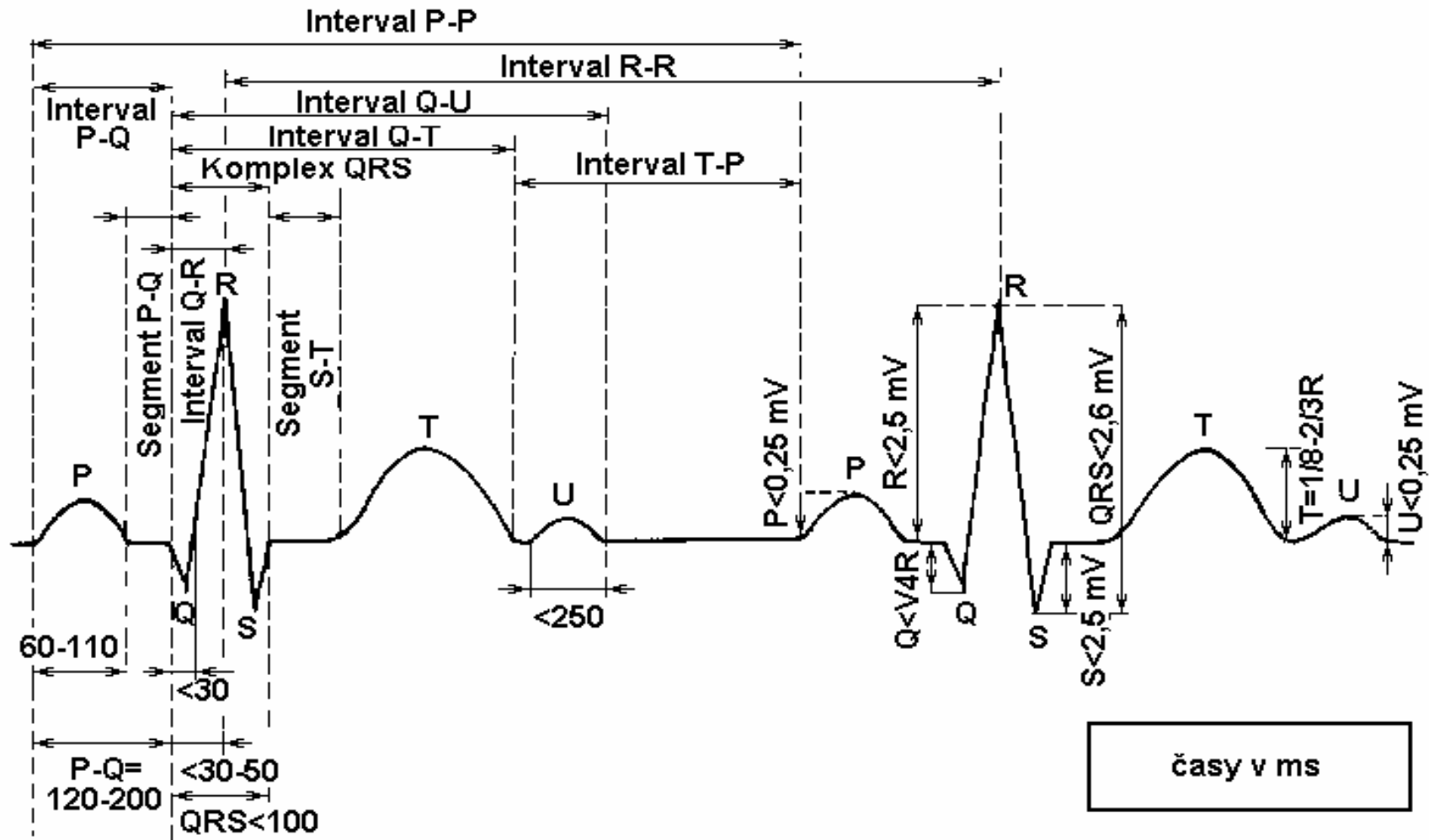
12-ti svodové EKG



ElektroKardioGram



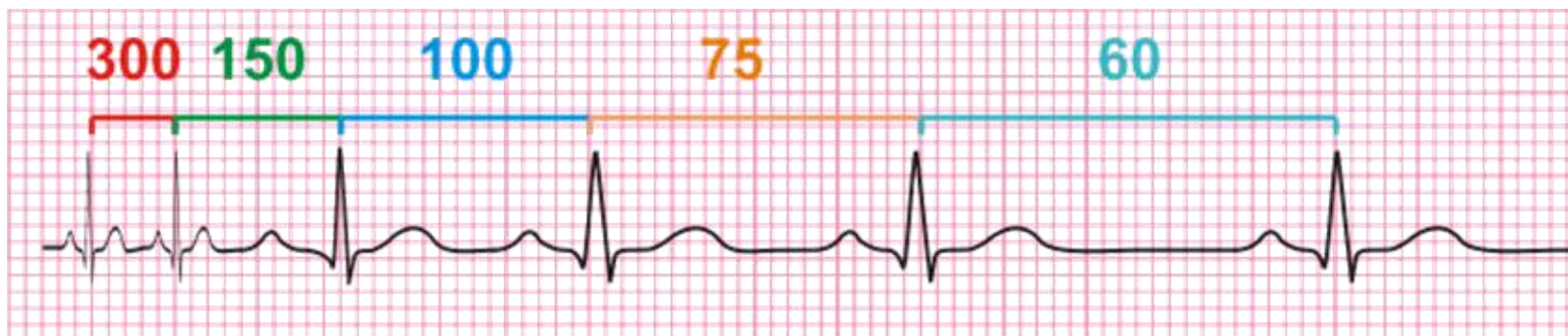ElektroKardioGram



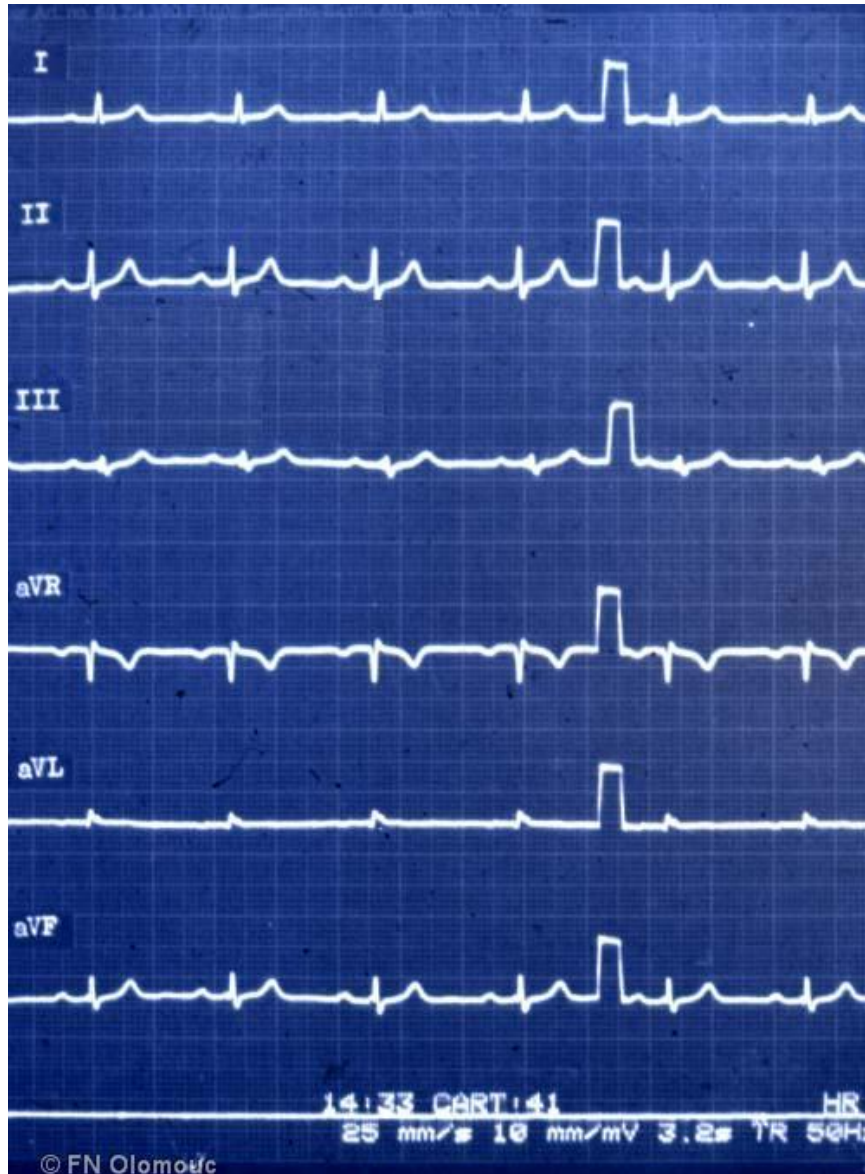Tepová frekvence

Určení tepové frekvence z EKG:

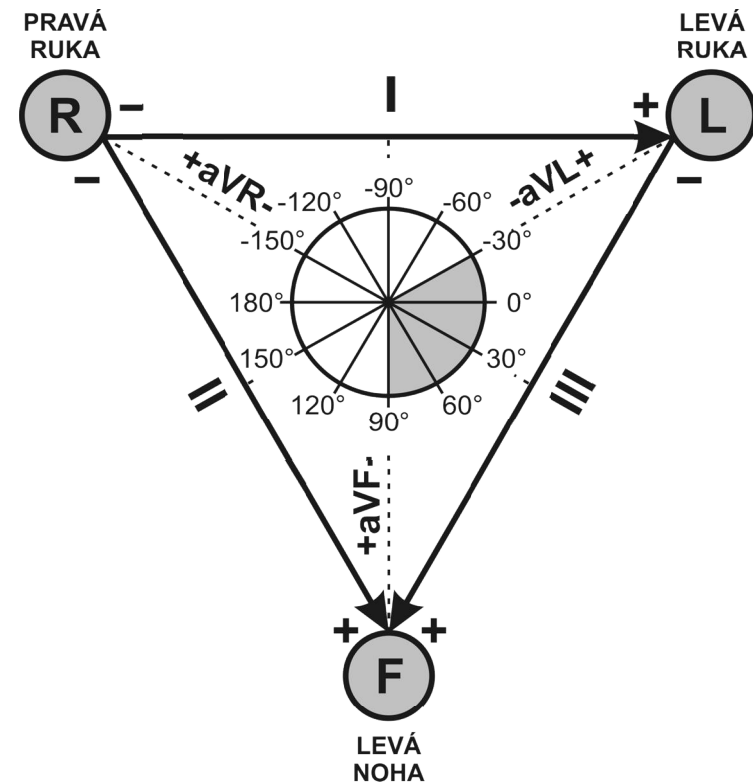
- využíváme toho, že známe rychlost posuvu papíru 25 mm/sec
- zvolíme si svod, kde je nejlépe vidět kmit R
- změříme rozestup kmitů R (tj. perioda) a vypočítáme frekvenci
- pro rychlejší určení tepové frekvence můžeme využít následující pomůcky: pamatujeme si číselnou řadu 300 – 150 – 100 – 75 – 60; pak jestliže je vzdálenost kmitů R jeden velký čtverec (5 mm), pak je tepová frekvence 300 tep/min, je-li vzdálenost dva velké čtverce, pak je tepová frekvence 150 tep/min, ... atd. Rozestup kmitů R je při normální tepové frekvenci 4 velké čtverce.



Srdeční osa (elektrická)

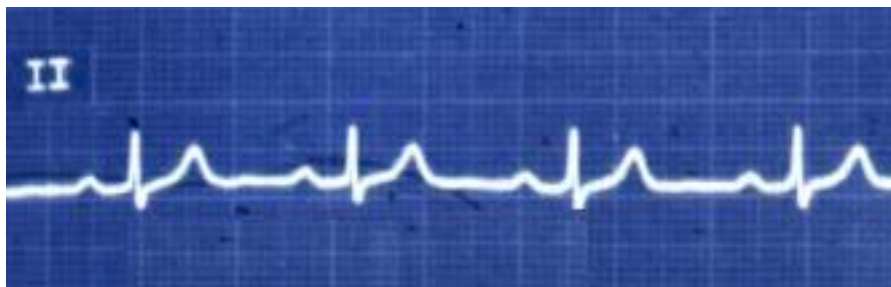

- vidíme, že nejvíce si jsou podobné negativní a pozitivní výchyly QRS komplexu ve svodu III
- na svod III je kolmý svod aVR, který ztotožníme se srdeční osou
- úhel srdeční osy tedy může být -150° nebo 30°
- průběh ve svodu aVR je více negativní, srdeční osa je tedy $+30^\circ$ což je normální osa



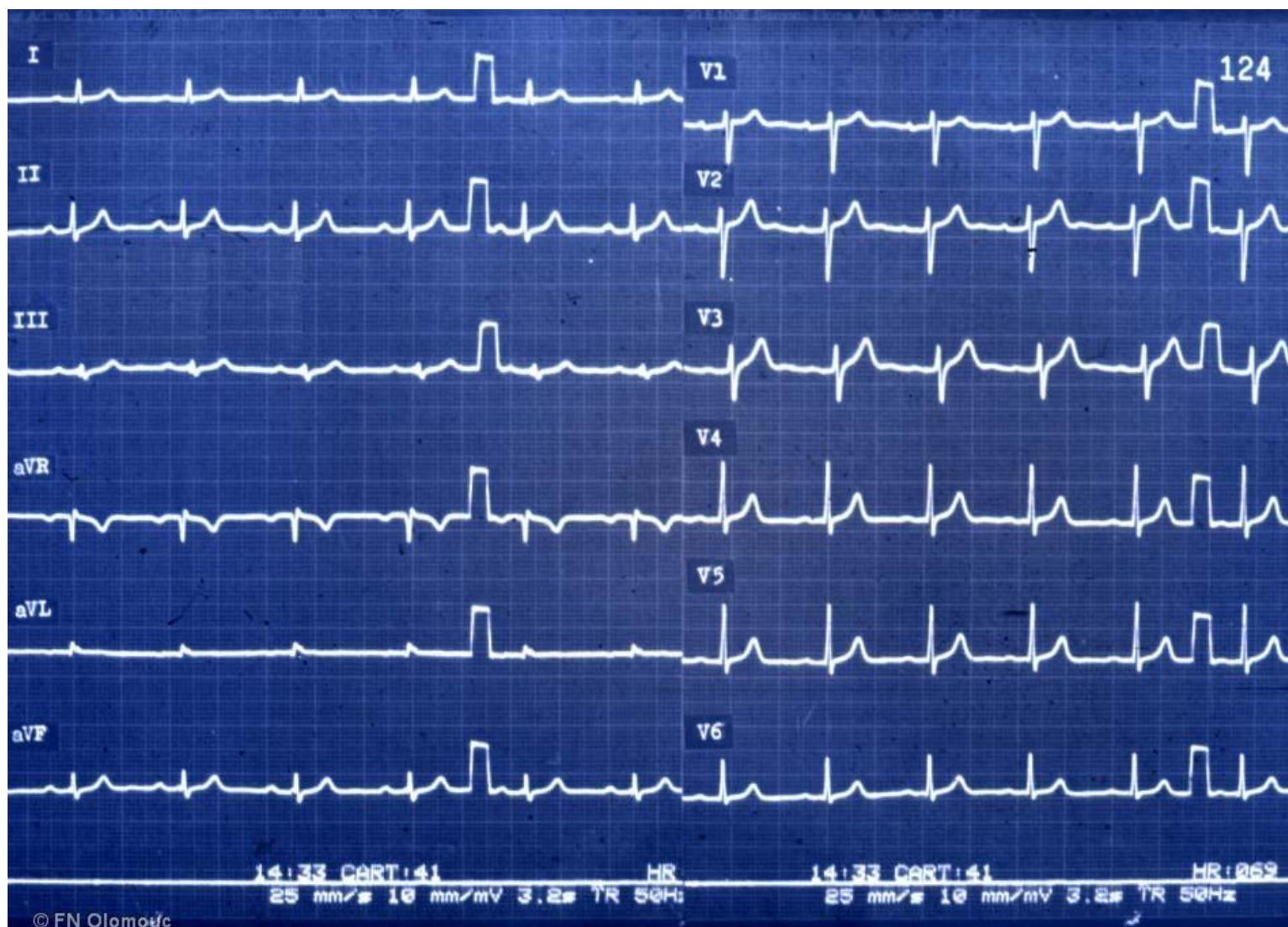Srdeční rytmus

- ložisko ze kterého se šíří depolarizace udává srdeční rytmus
- normálně je zdrojem depolarizací SA uzel, mluvíme o sinusovém rytmu
- není-li zdrojem depolarizací SA uzel, mluvíme o arytmií
- rytmy mohou vznikat: v myokardu síní, v oblasti AV uzlu (junkční rytmus) nebo v myokardu komor
- je-li tepová frekvence nižší mluvíme o bradykardii, je-li vyšší, mluvíme o tachykardii
- pokud je rytmus supraventrikulární (tj. vzniká ve svalovině síní), jsou QRS komplexy normální
- u ventrikulárního rytmu dochází k rozšíření komplexu QRS vlivem šíření depolarizace pomalejší cestou mimo převodní systém
- jsou-li depolarizace chaotické, mluvíme o fibrilaci (míhání)



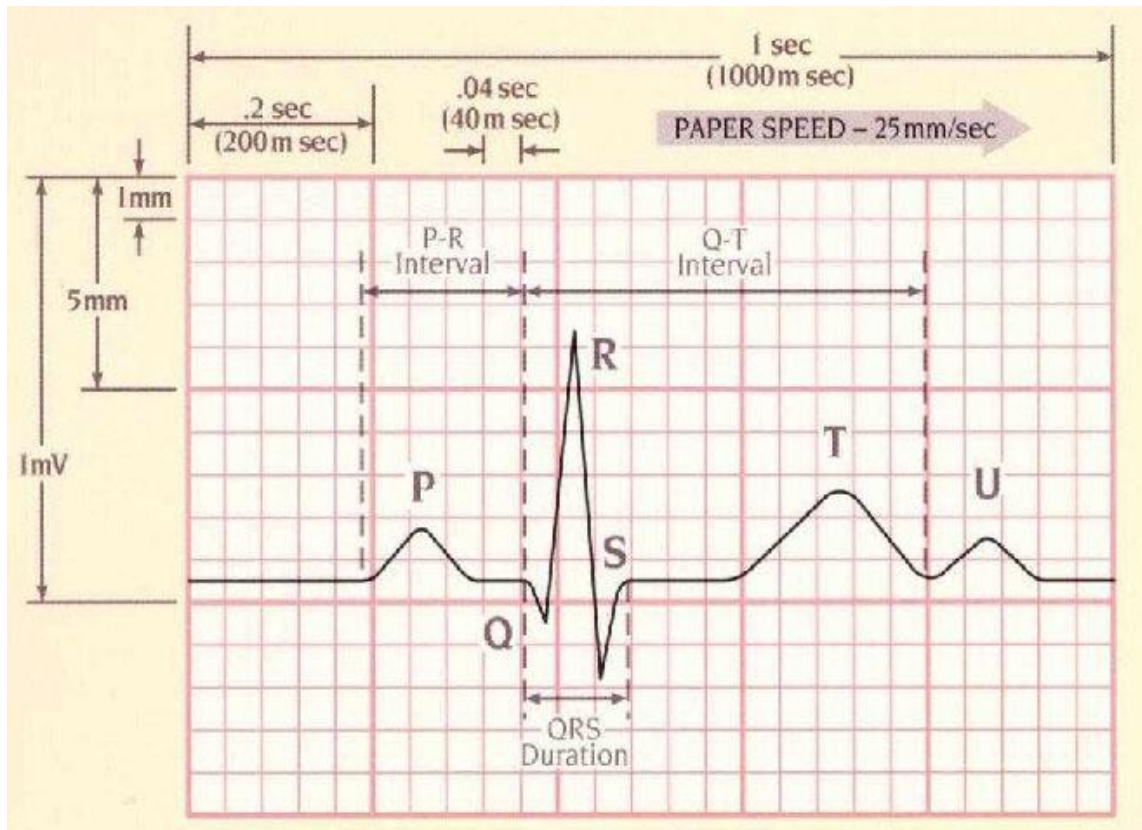
Na obrázku vidíme sinusový rytmus, vlny P a komplex QRS normální, za každou vlnou P následuje QRS komplex.

Normální EKG



sinusový rytmus, osa $+30^\circ$, tepová frekvence 70 tep/min, PQ interval 200 ms, trvání QRS komplexu 0,08 ms, inverze vln T je normální ve svodech aVR (u mladých lidí ještě ve svodech V1 a V2)

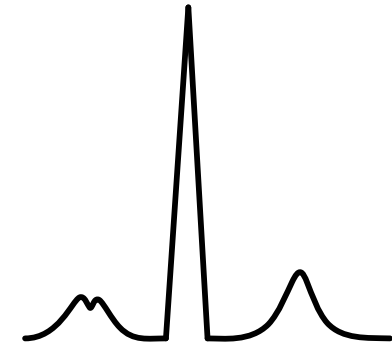
Analýza kmitů, vln a intervalů



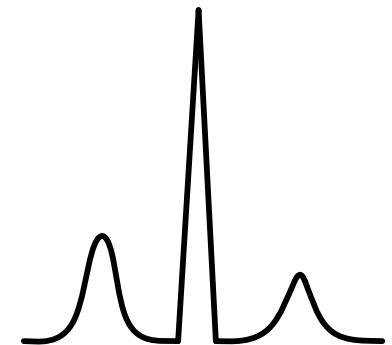
- vlny
 - P, T, (U)
- kmity
 - Q, R, S
- intervaly
 - PQ (PR)
 - 0.12 - 0.20s
 - QRS komplex
 - 0.06 - 0.10s
 - ST
 - QT
 - RR
- amplituda
 - R kmit
 - patologický Q kmit

Vlna P (≤ 0.1 s), interval PQ (0.12-0.20s)

- vlna P = depolarizace síní
 - P chybí u
 - fibrilace a flutteru síní a komor, SA bloku, komorové a SVT, junkčního rytmu
 - P mitrale
 - P pulmonale
- PQ interval = AV převod
 - normálně izoelektrický
 - prodloužený PQ
 - vagotonie, digitalis, betablokátory, myokarditida
 - zkrácený PQ
 - preexitace, tachykardie



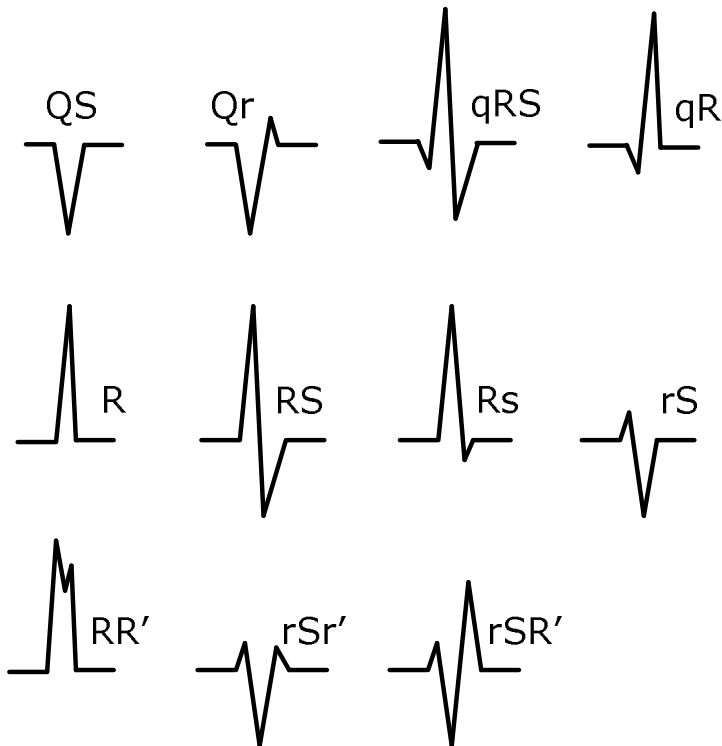
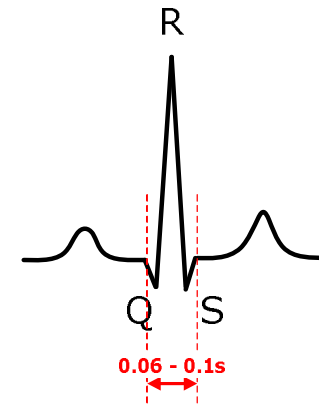
P mitrale



P pulmonale

QRS komplex (0.06 – 0.1s)

- depolarizace komor
 - rozšíření QRS
 - blokády Tawarových ramének, komorové extrasystoly, komorové tachykardie, idioventrikulární rytmus
 - patologické (hluboké) Q
 - nad elektricky němou oblastí myokardu
 - $>0.04s$, $h > 3mm$, $>1/4$ přísl. R
 - nejčastěji infarkt myokardu
 - patologické R
 - zvětšeno u hypertrofie komor
 - zmenšeno u obezity, výpotku (perikardiální, pleurální, celkový), emfyzému aj.



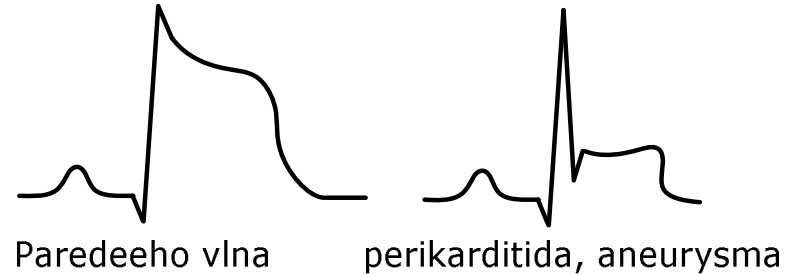
Hypertrofie komor – voltážová kritéria

- rozhodující metodou je echokardiografie, EKG kritéria jsou pomocná
- hypertrofie (koncentrická, excentrická)
 - tLK >12mm
 - tPK >5mm
- EKG kritéria
 - zvýšení amplitudy R
 - el. osa srdeční ve směru hypertrofické komory
 - rozšíření QRS (delší depolarizace hpt. komory)
 - event. změny ST-T (při přetížení)
- hypertrofie LK
 - Sokolovův index
 - $S_{V1,2} + R_{V5,6} \geq 35\text{mm}$
 - index McPhie
 - $S_{V\text{max}} + R_{V\text{max}} \geq 40\text{mm}$
- hypertrofie PK
 - pouze při značně pokročilé hypertrofii
 - napěťová kritéria + vertikalizace el. osy + ev. známky přetížení

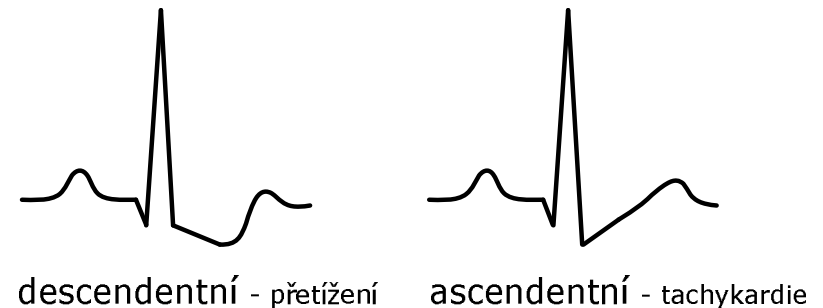
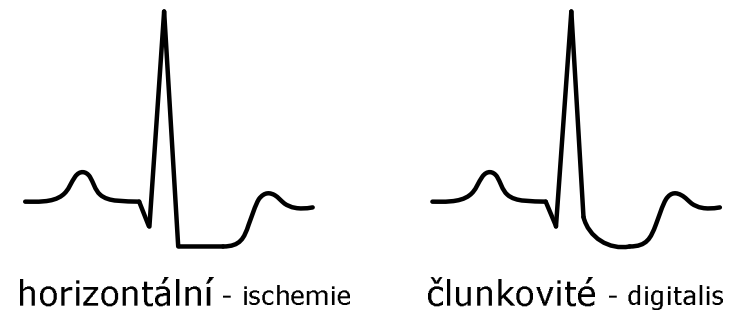
ST úsek

- ST + T vlna = repolarizace komor
- normálně izoelektrický
- elevace ST
 - poškození epikardu
 - transmurální IM
 - perikarditida
 - aneurysma
 - Prinzmetalova angina
- deprese ST
 - poškození subendokardu
 - ischemie (angina pectoris, netransm. IM)
 - přetížení komory
 - tachykardie

elevace ST

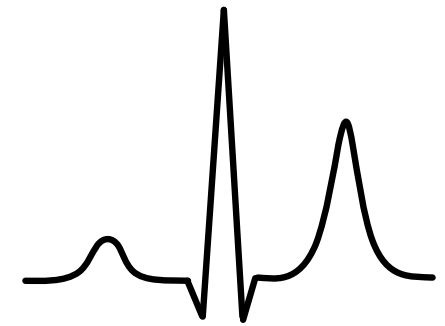


deprese ST




Vlna T, interval QT (0.32 - 0.42s)

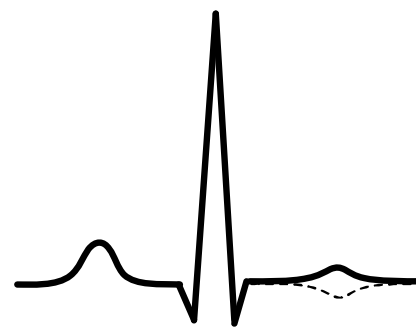
- repolarizace komor
- kromě svodu aVR zpravidla pozitivní
- patologické T
 - koronární
 - ploché
 - hrotnaté
- patologické QT
 - prodloužené
 - hyperkalcemie, hypokalcemie, ischemie, LQTS
 - zkrácené
 - hypokalcemie, hyperkalcemie




hrotnaté - hyperkalcemie



"koronární" T



ploché, ploše negativní - myokarditida



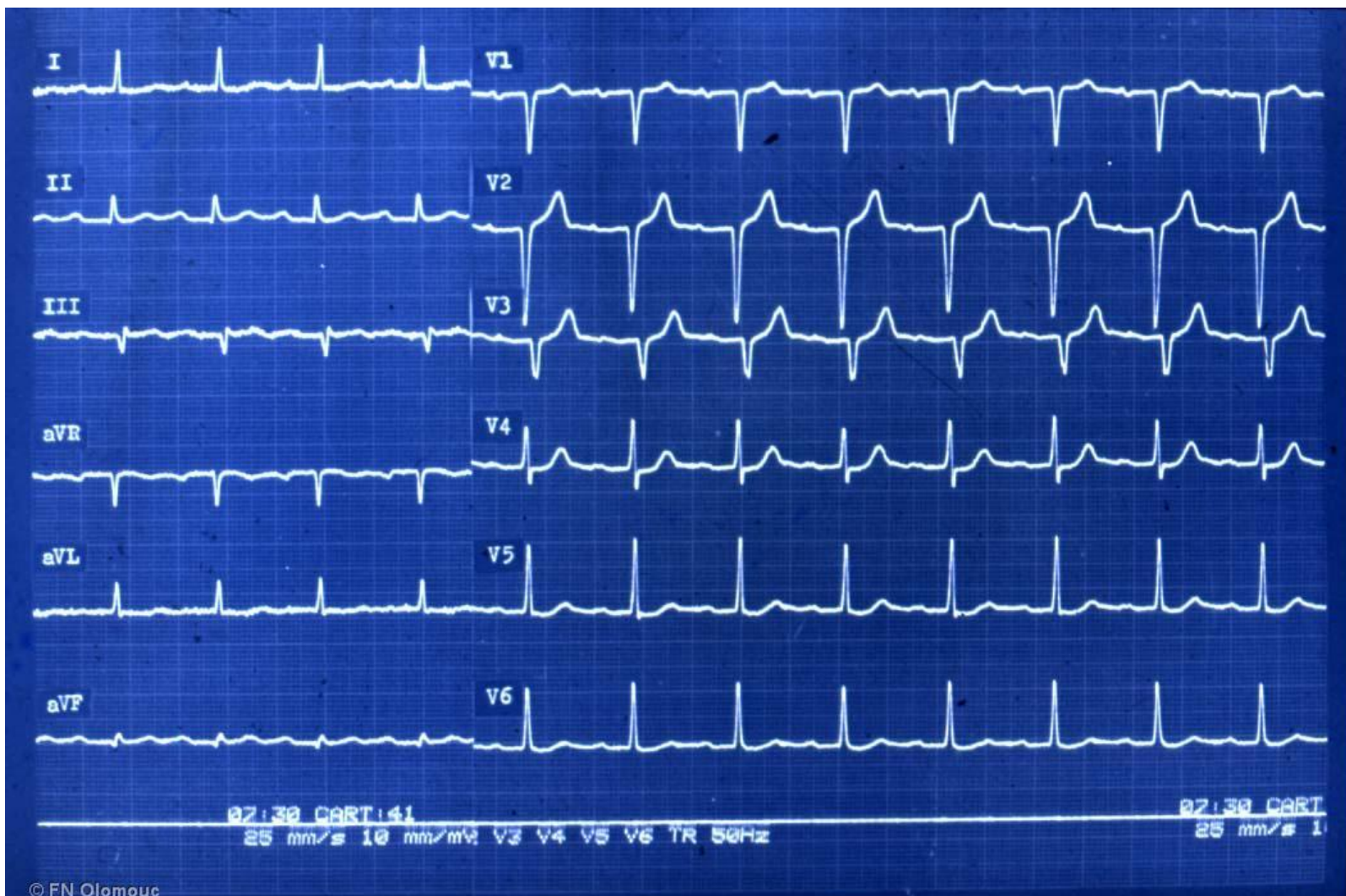
asymetrické negativní - hypertrofie LK, BLRT, BBRT

Abnormality EKG

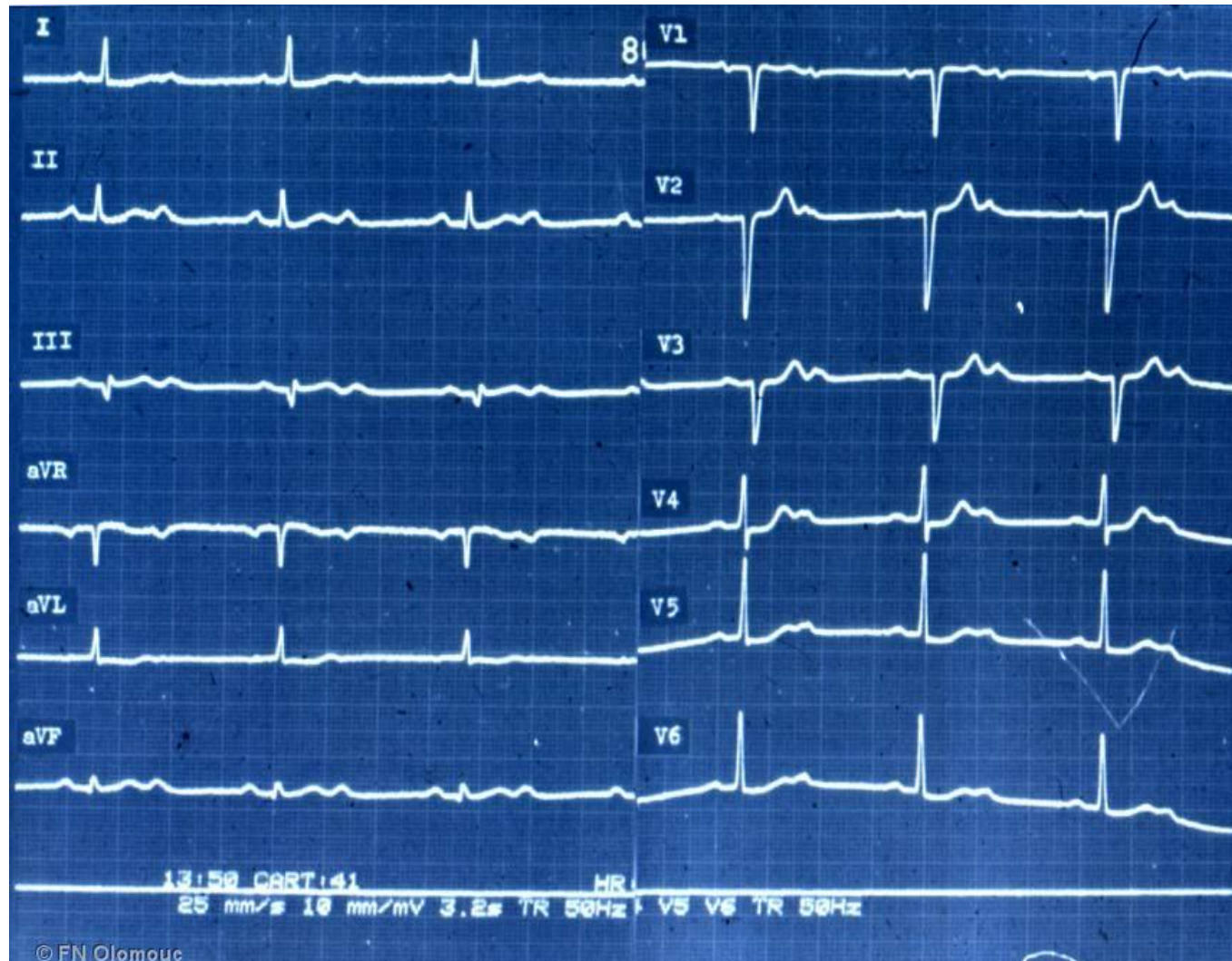Vybrané příklady interpretace abnormálního EKG:

- atrioventrikulární blokády I°, II° a III°
- blokáda levého raménka Tawarova BLRT (LBBB – left bundle branch block)
- flutter síní
- fibrilace komor
- infarkt myokardu
- zástava komor

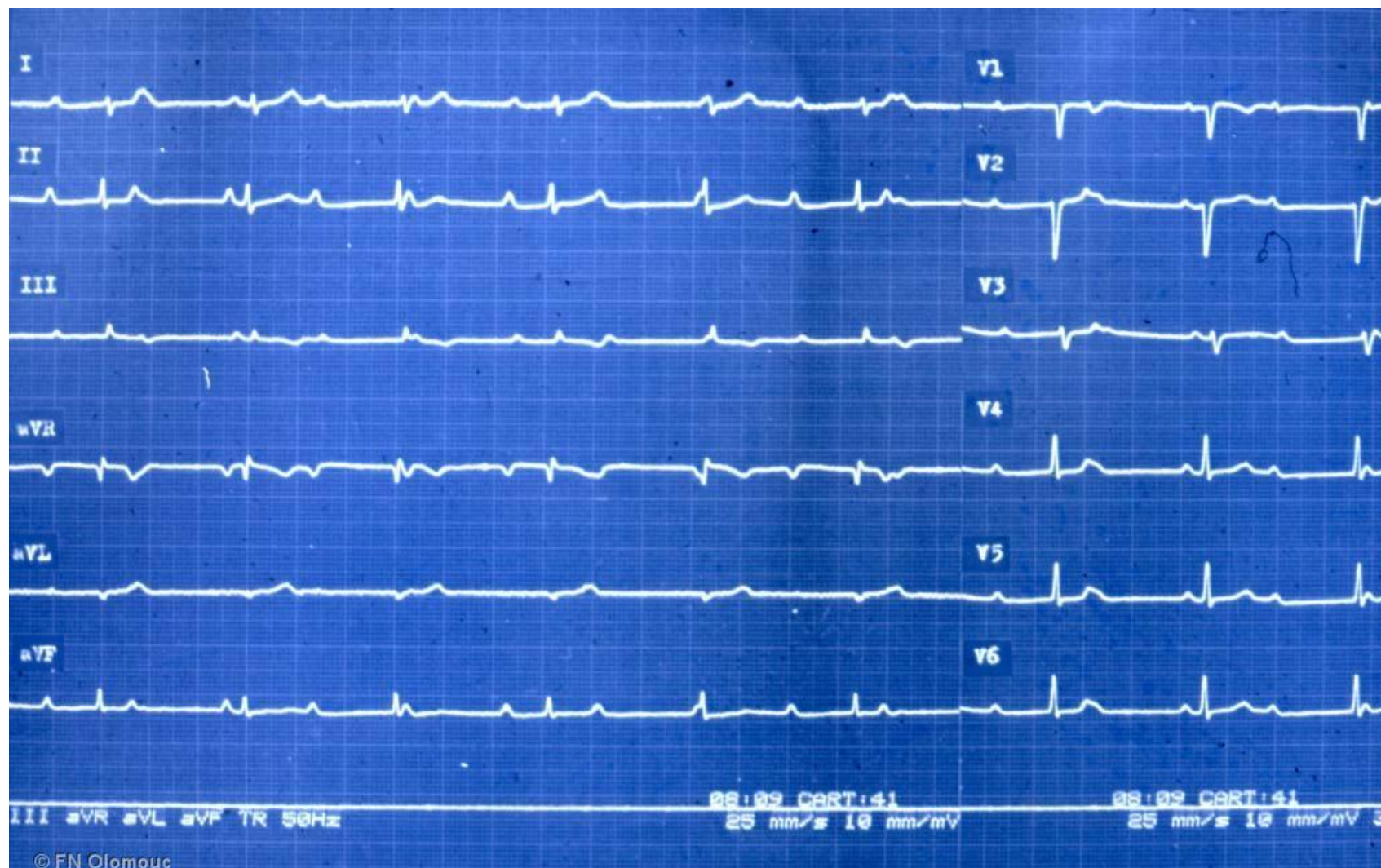AV blokáda I°



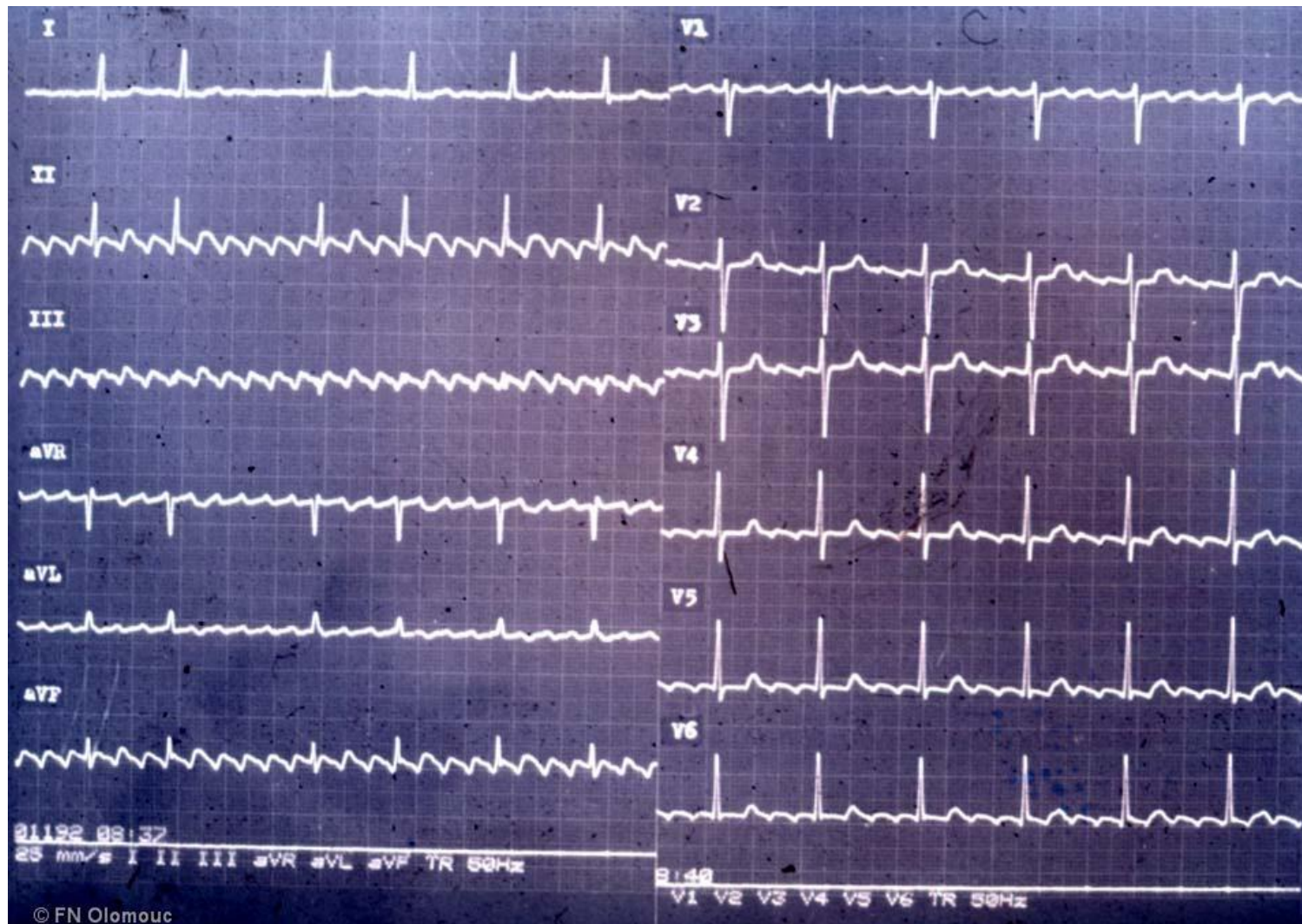AV blokáda II°



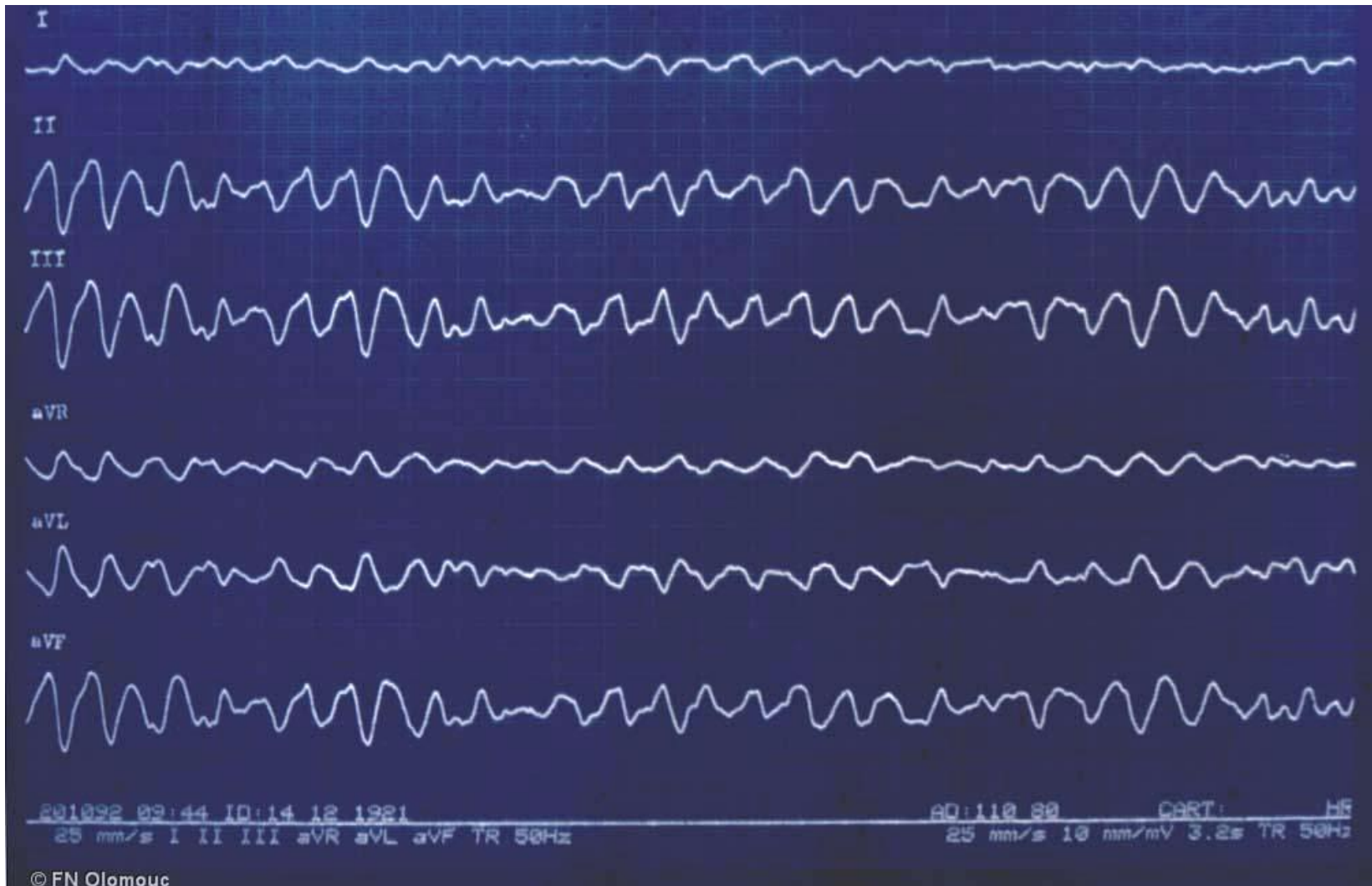
AV blokáda III°



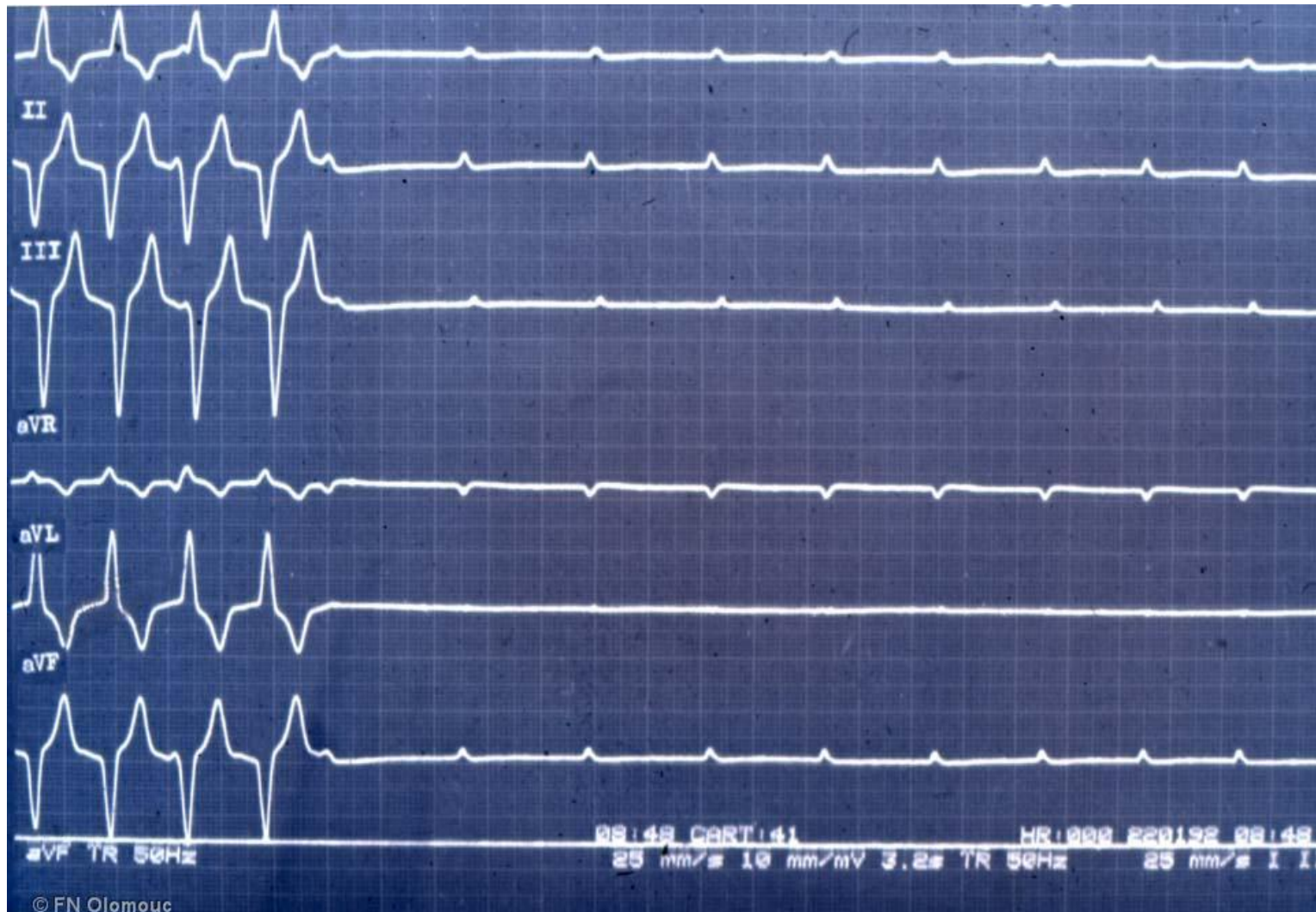
Flutter síní



Fibrilace komor



Zástava komor



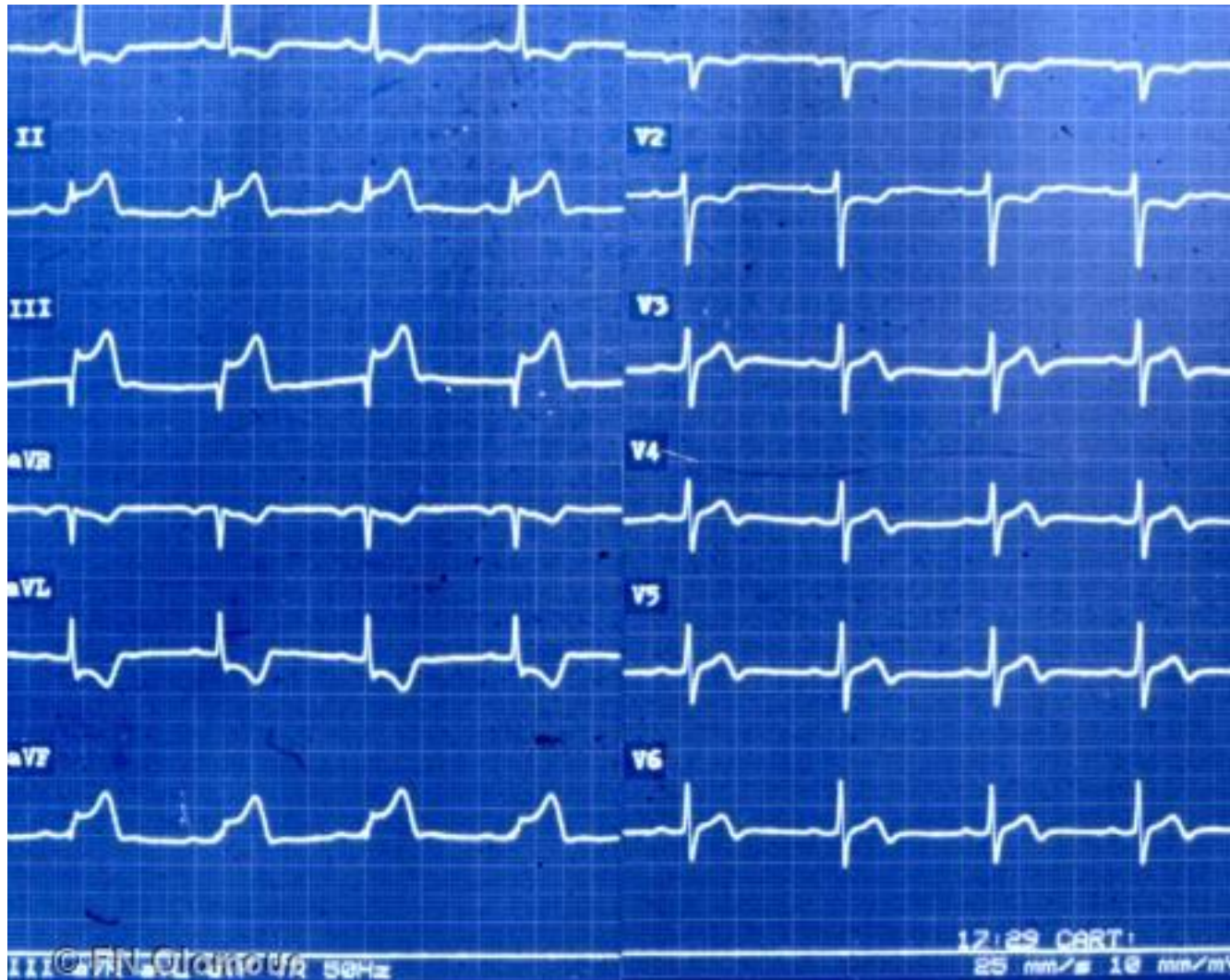Infarkt Myokardu

- onemocnění myokardu způsobené ucpáním věnčitých tepen
- myokard tak nemůže být zásobován kyslíkem
- po několika hodinách vznikají nekrózy – jedná se o ireverzibilní proces
- jestliže včasné obnovíme prostupnost koronálních tep a tím zásobování myokardu, nekrózy se nevyvinou

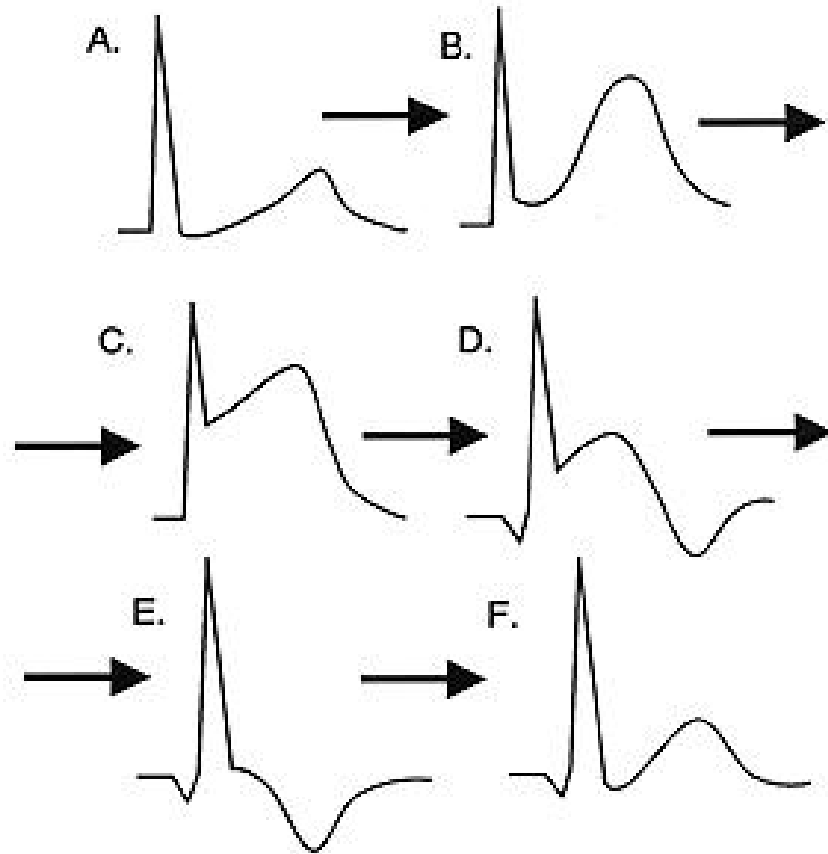
Na obrázku vidíme řez srdcem v transversální rovině (je vidět pravá a levá komora). Komorový myokard je postižen infarktem. Rozsáhlá nekróza tkáně se jeví jako světlejší místa ve svalovině. Jedná se o rozsáhlou přední jizvu; postižena je celá tloušťka stěny.



IM akutní



Vývoj EKG změn během Q-IM



- A. výchozí fyziologický stav
- B. superakutní stadium
 - vysoké pozitivní vlny T (minuty)
- C. akutní stadium
 - elevace ST = Pardeeho vlny (desítky min až hodiny)
- D. subakutní stadium
 - normalizace ST úseku
- E. vývoj patol. Q kmitu, event. změny ST-T
- F. chronické stadium
 - perzistence Q

IM chronický

